

Trail Guide

ANATOMIE

**Anatomie praktisch
begreifen**

Andrew Biel

2. Auflage

Herausgeber: Bernard C. Kolster

Inhalt

Einleitung: Tipps für die Reise

Zur Benutzung dieses Buches	2
Legende	3
Tipps für das Palpieren	4
Ein Palpationstagebuch führen	9
Unterschiedliche Texturen erforschen	10
Lernziele	18

1 Navigation durch den menschlichen Körper

Orientierung am Körper	20
• Die Bewegungsebenen	21
• Die Richtungen und Positionen	21
• Die Terminologie der Körperbewegungen	23
• Bewegungen des Körpers	26
Die Körpersysteme	32
• Der Stützapparat	32
• Gelenkarten	34
• Das Muskelsystem	35
• Das fasziale System	38
• Das kardiovaskuläre System	40
• Das Nervensystem	42
• Das lymphatische System	43

2 Schulter und Oberarm

Topographische Übersicht	46
Erspüren von Haut und Faszien	47
Knöcherne Strukturen und Orientierungspunkte ...	48
Anatomische Pfade 1–4	51
• Route 1 „An den Kanten entlang“	52
• Route 2 „Durch die Gruben“	55
• Route 3 „Mit großen Sprüngen“	57
• Route 4 „Zwei Hügel und ein Tal“	60
Schulter- und Oberarmmuskulatur	61
• Übersicht	61
• Synergisten – Muskeln, die zusammenarbeiten ...	63
• Musculus deltoideus	67
• Musculus trapezius	68
• Musculus latissimus dorsi und Musculus teres major	71
• Die Muskeln der Rotatorenmanschette	74
• Die Sehnen der Rotatorenmanschette	79
• Musculus rhomboideus major und minor	82
• Musculus levator scapulae	83

• Musculus serratus anterior	86
• Musculus sternalis	88
• Musculus pectoralis major	89
• Musculus pectoralis minor	92
• Musculus subclavius	94
• Musculus biceps brachii	95
• Musculus triceps brachii	97
• Musculus coracobrachialis	99

Ligamente und weitere Strukturen	100
• Axilla	100
• Articulatio sternoclavicularis	101
• Ligamente der Schulter	102
• Articulatio glenohumeralis	103
• Ligamentum coracoclaviculare	104
• Ligamentum coracoacromiale	104
• Bursa subacromialis	105
• Axilläre Lymphknoten	106
• Arteria brachialis	106

3 Unterarm und Hand

Topographische Übersicht	108
Erspüren von Haut und Faszien	109
Knöcherne Strukturen und Orientierungspunkte ...	110
Anatomische Pfade 1–4	113
• Route 1 „Höcker und Hügel“	114
• Route 2 „Die Messerschneide“	116
• Route 3 „Drehpunkt-Pass“	117
• Route 4 „Auf den Händen laufen“	119
Unterarm- und Handmuskulatur	127
• Übersicht	127
• Synergisten – Muskeln, die zusammenarbeiten ...	130
• Musculus brachialis	132
• Musculus brachioradialis	133
• Unterscheidung zwischen der Flexoren- und der Extensorengruppe des Unterarms	134
• Finger- und Handgelenksexpressoren	135
• Musculus anconeus	139
• Musculus extensor indicis	139
• Finger- und Handgelenksflexoren	140
• Musculus pronator teres	146
• Musculus pronator quadratus	147
• Musculus supinator	148
Daumen- und Handmuskulatur	149
• Übersicht	149
• Lange Daumenmuskeln	151
• Kurze Daumenmuskeln	154
• Musculi lumbricales manus und Musculi interossei	157
• Hypothenar	159
Ligamente und weitere Strukturen	160
• Ligamente der Articulatio cubiti	160

• Ligamentum collaterale carpi radiale	160
• Ligamentum anulare radii	161
• Ligamentum collaterale ulnare	161
• Nervus ulnaris	162
• Bursa olecrani	162
• Membrana interossea antebrachii	162
• Aponeurosis palmaris, Retinacula flexorum und extensorum	163
• Arteria radialis und Arteria ulnaris	164
• Ligamente an Handgelenk, Hand und Fingern	165

4 Wirbelsäule und Thorax

Topographische Übersicht	168
Erspüren von Haut und Faszien	169
Knöcherne Strukturen und Orientierungspunkte ...	170
Anatomische Pfade 1–6	174
• Route 1 „Mittelkamm“	176
• Route 2 „Gekreuzte Wege“	177
• Route 3 „Nackengasse“	179
• Route 4 „Versteckter Boulevard“	182
• Route 5 „Brustbeinkamm“	184
• Route 6 „Eine holprige Straße“	185
Wirbelsäulen- und Thoraxmuskulatur	188
• Übersicht	188
• Synergisten – Muskeln, die zusammenarbeiten ...	194
• Muskelgruppen des Musculus erector spinae ...	196
• Transversospinale Gruppe	200
• Musculus splenius capitis und Musculus splenius cervicis	203
• Musculi suboccipitales	205
• Musculus quadratus lumborum	207
• Bauchmuskeln	209
• Diaphragma	213
• Musculi intercostales	215
• Musculus serratus posterior superior und Musculus serratus posterior inferior	216
• Musculi intertransversarii	217
• Musculi interspinales	217
Ligamente und weitere Strukturen	218
• Ligamentum nuchae	218
• Ligamentum supraspinale	219
• Aorta abdominalis	219
• Fascia thoracolumbalis	220
• Kraniovertbrale Gelenke – Articulatio atlantooccipitalis und Articulatio atlantoaxialis	221
• Articulationes intervertebrales	222
• Articulationes costovertebrales	223
• Articulationes sternocostales	223

5 Kopf, Hals und Gesicht

Topographische Übersicht	226
Erspüren von Haut und Faszien	227
Knochen und knöcherne Orientierungspunkte	228
Anatomische Pfade 1–3	230
• Route 1 „Um den Globus“	231
• Route 2 „Reise zum Kiefer“	235
• Route 3 „Hufeisenförmiger Marsch“	238
Kopf-, Hals- und Gesichtsmuskulatur	240
• Übersicht	240
• Synergisten – Muskeln, die zusammenarbeiten ...	242
• Musculus sternocleidomastoideus	244
• Musculi scaleni	246
• Musculus masseter	250
• Musculus temporalis	251
• Suprahyoidale Muskulatur und Musculus digastricus	253
• Infrahyoidale Muskulatur	255
• Platysma	257
• Musculus occipitofrontalis	258
• Musculus pterygoideus lateralis/medialis	259
• Musculus longus capitis und Musculus longus colli	260
Mimische Muskulatur	261
• Übersicht	261
• Muskeln im Bereich des Mundes	263
• Muskeln im Bereich der Nase	267
• Muskeln im Bereich des Auges	268
• Muskeln im Bereich der Stirn und des Epikraniums	269
Weitere Strukturen	270
• Arteria carotis communis	271
• Arteria temporalis superficialis	271
• Arteria facialis	271
• Nervus facialis	272
• Arteria vertebralis	272
• Glandula parotis, Ductus parotidea und Glandula submandibularis	272
• Glandula thyreoidea	273
• Zervikale Lymphknoten	274
• Plexus brachialis	274

6 Becken und Oberschenkel

Topographische Übersicht	276
Erspüren von Haut und Faszien	277
Knöcherne Strukturen und Orientierungspunkte ..	278
Anatomische Pfade 1–5	284
• Route 1 „Solopfad“	285
• Route 2 „Darmbeinallee“	288

• Route 3 „Steißbeintour“	290
• Route 4 „Hüftmarsch“	292
• Route 5 „Die Unterführung“	293
Becken- und Oberschenkelmuskulatur	296
• Übersicht	296
• Synergisten – Muskeln, die zusammenarbeiten	302
• Musculus quadriceps	306
• Ischiocrurale Muskulatur	311
• Die Glutealmuskeln	315
• Die Adduktorengruppe	319
• Musculus tensor fasciae latae und Tractus iliotibialis	324
• Musculus sartorius	326
• Sehnen am dorsalen Knie	327
• Außenrotatoren des Hüftgelenks	328
• Musculus iliopsoas	332
Ligamente und weitere Strukturen	336
• Ligamente des Beckens	337
• Ligamente des Hüftgelenks	338
• Ligamentum inguinale	339
• Arteria femoralis, Nervus femoralis und Vena femoralis	339
• Die inguinalen Lymphknoten	340
• Ligamentum sacrotuberale	340
• Ligamentum sacroiliaca posteriora	340
• Ligamentum iliolumbale	341
• Nervus ischiadicus	341
• Bursa trochanterica	342

7 Knie, Unterschenkel und Fuß

Topographische Übersicht	344
Erspüren von Haut und Faszien	345
Knöcherne Strukturen und Orientierungspunkte	346
• Knie, Unterschenkel und Fuß	346
Anatomische Pfade 1–3: Knie	349
• Route 1 „Orientierungspunktelauf“	350
• Route 2 „Watschelgang“	351
• Route 3 „Hügel zu beiden Seiten“	352
Knöcherne Strukturen und Orientierungspunkte	335
• Fuß und Sprunggelenk	355
Anatomische Pfade 1–3: Sprunggelenk und Fuß	356
• Route 1 „Die Hinterstraße“	357
• Route 2 „Zehenpfad“	361
• Route 3 „Bogengang“	364
Unterschenkel- und Fußmuskulatur	366
• Übersicht	366
• Synergisten – Muskeln, die zusammenarbeiten	369
• Musculus gastrocnemius und Musculus soleus	371
• Musculus plantaris	374
• Musculus popliteus	375

• Musculus fibularis longus und Musculus fibularis brevis	376
• Sprunggelenks- und Zehenextensoren	378
• Sprunggelenks- und Zehenflexoren	381
Fußmuskulatur	384
• Übersicht	384
• Fußmuskeln	387
• Weitere Fußmuskeln	390
Ligamente und weitere Strukturen:	
Knie und Unterschenkel	392
• Articulatio femorotibialis	392
• Articulatio femorotibialis, Articulatio tibiofibularis inferior und Articulatio tibiofibularis superior	393
• Ligamentum collaterale fibulare und Ligamentum collaterale tibiale	394
• Die Menisken	395
• Die Bursae im Knie	396
• Arteria poplitea	396
• Nervus fibularis communis	397
Ligamente und weitere Strukturen:	
Sprunggelenk und Fuß	398
• Articulatio talocruralis	398
• Articulatio talotarsalis und Ligamente am Fuß	399
• Ligamentum deltoideum	401
• Ligamentum calcaneonaviculare plantare	401
• Ligamentum collaterale laterale articulationis talocruralis	402
• Retinacula des Sprunggelenks	403
• Aponeurosis plantaris	404
• Arteria tibialis posterior	404
• Arteria dorsalis pedis	405
• Ossa sesamoidea des Os metatarsale I	405
• Die Bursae am Calcaneus	405

Anhang

Ansatzstellen der mimischen Muskulatur	408
Synergisten – Muskeln, die zusammenarbeiten	409
Glossar	413
Literatur	415
Index	417

Zur Benutzung dieses Buches

Der *Trail Guide Anatomie* umfasst sieben Kapitel – sechs davon beziehen sich auf verschiedene Körperregionen. Zuerst werden die topographischen Konturen dargestellt, die man an der Hautoberfläche sehen kann. Dann folgen Übungen zur Erkundung von Haut und Faszien. Danach werden die knöchernen Strukturen und knöchernen Orientierungspunkte beschrieben (die Hügel, Täler und Kanten der Knochen). Diese kann man als „Wegmarkierungen“ betrachten, denn sie werden als Ausgangspunkte für die Lokalisierung der Muskeln und Sehnen genutzt. Abschließend werden weitere Strukturen wie Bänder, Nerven, Arterien und Lymphknoten ertastet.

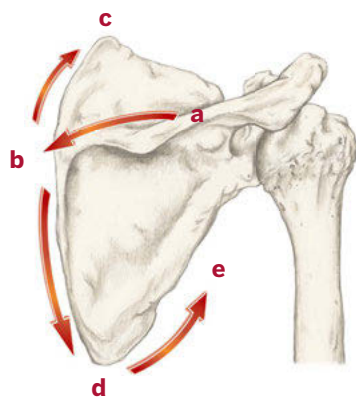
Wo das möglich war, wurden die knöchernen Orientierungspunkte einer Region zu einer Route verbunden (0.1). Diese Routen sollen Ihnen beim Verständnis der Beziehung der Strukturen untereinander helfen. Ohne einen Pfad wären Sie, der Reisende, verloren im Dschungel von Fleisch und Knochen, ohne eine Vorstellung von Ihrer Position. Sie und Ihr Reisepartner werden die Reise viel angenehmer und er-

folgreicher finden, wenn Sie einem Weg folgen können, der Sie an Ihr Ziel bringt.

Da es den menschlichen Körper in vielen Größen und Formen gibt, ist es unrealistisch zu glauben, dass ein Routenplaner auf alle zutreffen kann. Oder nicht? Obwohl die Topographie, Form und Proportionen aller Menschen einzigartig sind, sind die Zusammensetzung und Strukturen nahezu identisch. Die Unterschiede sind lediglich qualitativer Natur: An einem schlanken Menschen sind viele Strukturen leicht zu finden, wohingegen das bei einer Person mit ausgeprägten Muskeln oder viel Fettgewebe schwieriger sein kann (0.2).

Der *Trail Guide Anatomie* basiert auf folgendem Konzept: Sie folgen dem Text und palpieren an einem Partner (Freund oder Klassenkamerad), der sich auf einer Liege oder auf einem Stuhl befindet. Falls Sie noch in der Ausbildung sind, dann gehen Sie Schritt für Schritt vor, wiederholen Sie bei Bedarf verschiedene Methoden und erkunden Sie den Körper entlang Ihres Weges. Falls Sie ein erfahrener Therapeut sind, können Sie sich einzelne Bereiche herausgreifen.

0.1 Knöcherne Orientierungspunkte an der Schulter



- a Spina scapulae
- b Margo medialis scapulae
- c Angulus superior scapulae

- d Angulus inferior scapulae
- e Margo lateralis scapulae

Die im **Trail Guide Anatomie** beschriebenen Verfahrenswesen sind sanft und nur selten unangenehm. Trotzdem empfiehlt es sich, an jemandem zu üben, der keine größeren gesundheitlichen Beschwerden hat. Ihr Partner kann entweder lockere, dünne Kleidung tragen oder entkleidet unter einem Laken liegen, damit Sie leichter palpieren können.

Manchmal muss der Partner passiv auf dem Behandlungstisch liegen oder sitzen. Ein anderes Mal soll er vielleicht eine Extremität bewegen, ein Gelenk beugen oder eine Muskelgruppe kontrahieren. Diese Bewegungen sollten sanft und genau nach den Anleitungen im Text ausgeführt werden, damit Sie den entsprechenden Bereich gründlich palpieren können.

Sprechen Sie vor dem Palpieren mit Ihrem Partner, damit er seine Rolle versteht. Erklären Sie auch vorab, welche Körperbereiche Sie palpieren und erkunden möchten, damit er sich darauf einstellen kann.

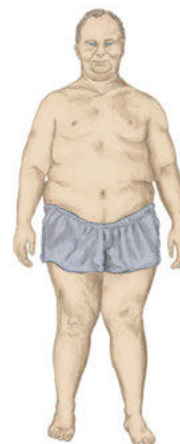Jeder von uns hat einen anderen Körpertyp,...



...aber obwohl unsere Körper unterschiedlich aussehen,...



...verfügen wir alle über die Muskeln, Knochen und anderen Gewebearten, die im *Trail Guide Anatomie* beschrieben werden.



0.2 Unterschiedliche Körpertypen

Legende

Name der Struktur

► Das Symbol gibt an, ob sie auf der DVD enthalten ist

Einführung mit der Funktion der Struktur, ihrer Lage und der Beziehung zu anderen Strukturen

Eine Auflistung von **Funktion**, **Ursprung**, **Ansatz** und **Nerveninnervation** des Muskels. Die dominierenden Spinalnerven sind **hervorgehoben**.

Darstellung von **Ursprung und Ansatz**



Schritt für Schritt-Anleitungen zum Palpieren der Struktur



Die **Kontrollfragen** dienen zur Bestätigung Ihrer Position. Sie beziehen sich auf benachbarte Strukturen oder fordern Ihren Partner auf, eine bestimmte Bewegung auszuführen. Wenn es nicht anders angegeben ist, sollte die Antwort immer „Ja!“ lauten!



Alternative Palpationswege

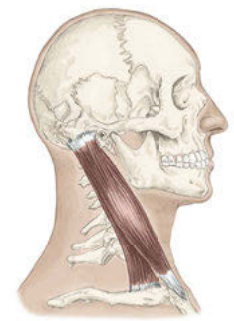Herkunft und/oder Übersetzung der anatomischen Begriffe

Musculus sternocleidomastoideus ►

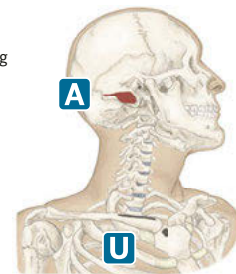
Der M. sternocleidomastoideus befindet sich am lateralen und ventralen Teil des Halses. Er hat einen großen Muskelbauch mit zwei Köpfen: ein flaches Caput laterale und ein schlankes Caput mediale (5.33). Beide Köpfe vereinigen sich zu einem Muskelbauch und setzen hinter dem Ohr am Processus mastoideus an. Die A. carotis verläuft tief und medial vom M. sternocleidomastoideus, die V. jugularis liegt oberflächlich vom Muskel.

M. sternocleidomastoideus

- F** Einseitig:
- **Lateralflexion** von Kopf und Hals zur gleichen Seite
 - **Rotation** von Kopf und Hals zur gegenüberliegenden Seite
- Beidseitig:**
- **Flexion** des Halses
 - Hilfsmuskel für das **Heben** der Rippen während der Einatmung
- U** **Caput mediale:**
- Manubrium sterni
- Caput laterale:**
- Mediales Drittel der Clavicula
- A** Processus mastoideus ossis temporalis und lateraler Teil der Linea nuchae superior
- N** C(1), 2, 3



5.33



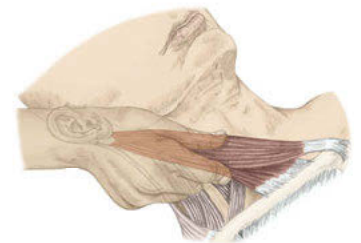5.34

M. sternocleidomastoideus

1. Partner in Rückenlage. Lokalisieren Sie den Processus mastoideus ossis temporalis, die mediale Clavicula und das Manubrium sterni.
2. Ziehen Sie zwischen diesen Orientierungspunkten eine Linie, um die Position des M. sternocleidomastoideus zu umreißen. Beachten Sie, dass die beiden Muskeln am Halsansatz ein „V“ bilden.
3. Bitten Sie Ihren Partner, den Kopf ganz leicht von der Liege abzuheben, während Sie den M. sternocleidomastoideus palpieren. Er wird in der Regel sichtbar hervortreten (5.35).

☒ Lassen Sie Ihren Partner entspannen. Können Sie den M. sternocleidomastoideus zwischen den Fingern greifen und seine Kontur umfahren?

☒ Palpieren Sie an den Grenzen des Muskels entlang, folgen Sie seinem Verlauf bis hinter das Ohrhäppchen und dann hinunter zu Clavicula und Sternum.



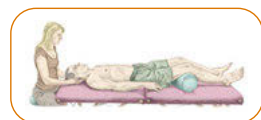5.35 Partner in Rückenlage

palpieren (von lat. *palpare*) / abtasten

Moin!



Mr. Bones gibt Ihnen nützliche Tipps oder Warnhinweise



In diesen kleinen Kästchen werden die Positionen von Ihnen und Ihrem Partner dargestellt.

In den großen Kästchen finden Sie Palpationshinweise, vergleichende Anatomie und andere interessante Informationen.

Die im **Trail Guide Anatomie** dargestellten Techniken sollten als nützliche Reiseführer verstanden werden. Beim ersten Palpieren empfiehlt es sich, den Anweisungen genau zu folgen. Haben Sie eine Struktur lokalisiert, können Sie andere Methoden anpassen und erkunden, um herauszufinden, welcher Ansatz für Sie am besten funktioniert. Wo es möglich war, wurde eine weitere Methode zur Lokalisierung der jeweiligen Struktur hinzugefügt. Wie bei jeder Reise kann man oft abseits der vorgegebenen Route noch viele interessante Entdeckungen machen. Erkunden Sie auch die benachbarten Bereiche.

Unterschiedliche Texturen erforschen

Dieser Abschnitt soll Ihnen bei der Identifikation und dem Vergleich der physischen Eigenschaften der verschiedenen Strukturen und Gewebearten im Körper helfen. Das Verständnis für die unterschiedlichen Texturen lässt Sie eine bessere Wahl für die richtige Technik treffen, die Sie bei bestimmten Körperteilen anwenden müssen.

Danach folgen Beschreibungen verschiedener Strukturen in ihrem „normalen“, gesunden Zustand. Der grundlegende strukturelle Aufbau ist bei jedem Menschen identisch, aber die individuelle Qualität ist jeweils so einzigartig wie der Mensch, an dem Sie palpieren. Ein Langstreckenläufer verfügt zum Beispiel über schlanke, sehnige Muskeln, wohingegen jemand mit einer überwiegend sitzenden Tätigkeit eine ganz andere Muskelqualität aufweisen kann. Obwohl sich das Muskelgewebe anders anfühlt, sind sein Aufbau und seine Zusammensetzung identisch.

Haut

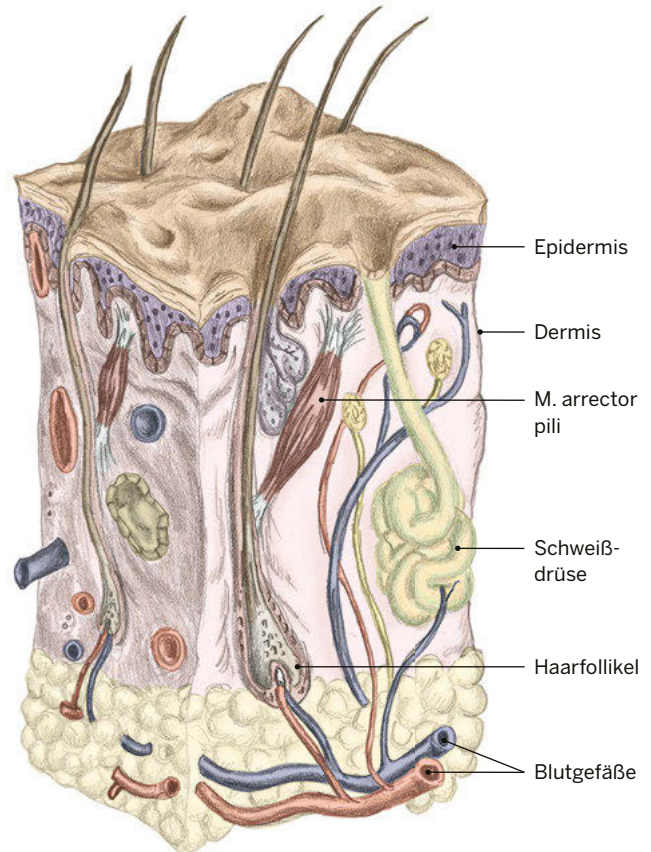
Obwohl sie häufig lediglich als die Hülle des Körpers betrachtet wird, ist die Haut tatsächlich das größte Organ des Körpers (0.14). Bei einem erwachsenen Mann kann sie eine Fläche von knapp zwei Quadratmetern bedecken und etwa zehn Prozent des gesamten Körpergewichts ausmachen. Sie ist durchschnittlich etwa 1,3 mm dick. Am dünnsten ist sie an den Augenlidern, nämlich weniger als 0,05 mm. Sie ist mit der oberflächlichen Faszie und dem tiefer liegenden Gewebe verbunden und ihre Textur, Dicke und Geschmeidigkeit verändert sich je nach Körperregion.



Haut. *Palpieren Sie zum Beispiel einmal die Haut auf Ihrem Handrücken – sie ist dünn und empfindlich. Drehen Sie Ihre Hand dann um und erkunden Sie die palmare Fläche. Hier ist die Haut dicker und unempfindlicher.*

Mr. Bones

In den meisten Klassenräumen steht ein menschliches Skelett. Meistens ist es aus Plastik, da man heutzutage an echte Skelette nur noch schwer herankommt (früher hat man sich häufig einfach eins ausgegraben). Ob nun echt oder nicht, die genaue Untersuchung eines Skeletts mit Augen und Händen ist eine Gelegenheit, die man nicht verpassen sollte. Warum? Weil das Palpieren zum Großteil auf Visualisieren basiert. Wann auch immer Sie also die Gelegenheit haben, etwas Zeit mit Mr. Bones zu verbringen – tun Sie es! Nach genauer Inspektion seines Beckens stellen Sie vielleicht sogar fest, dass Mr. Bones eigentlich eine Mrs. Bones ist.



0.14 Querschnitt der Haut. Falls Sie mit Ihrer Haut nicht zufrieden sind, warten Sie einen Monat lang. Ein durchschnittlicher Erwachsener verliert stündlich etwa 600.000 Hautpartikel, was auf anderthalb Pfund pro Jahr hinausläuft. Insgesamt verändert sich unsere Außenhaut etwa alle 27 Tage. Auf die Lebenszeit hochgerechnet ist das etwa 1.000 Mal eine neue Haut.

Knochen

Knochen und knöcherne Orientierungspunkte (die Hügel, Täler und Vorsprünge am Knochen) sind leicht von anderen Gewebearten zu unterscheiden, denn sie fühlen sich fest an. Natürlich verschieben sich die Knochen zusammen mit dem umgebenden Gewebe bei Bewegung.

Manchmal können sich auch andere Strukturen knöchern anfühlen, zum Beispiel, wenn ein Muskel gegen Widerstand kontrahiert, dann werden sein Muskelbauch und die Sehnen sehr hart. Auch Bänder können sehr fest sein. Die Form und Festigkeit von Knochen und knöchernen Orientierungspunkten sind jedoch dauerhaft, anders als bei Muskeln, deren Zustand sich von hart zu weich und wieder zurück verändern kann.

Muskel

Die Skelettmuskulatur, das willkürlich kontraktile Gewebe, das das Skelett bewegt, besteht aus Muskelzellen (Fasern), Bindegewebsschichten (Faszien) und zahlreichen Nerven und Blutgefäßen.

Die Infrastruktur eines Muskels ähnelt der einer Orange: Eine breite Faszie umhüllt die gesamte Frucht, tiefere Faszien unterteilen die Orange in „Spalten“, und eine dünne Gewebeschicht umgibt dann jede einzelne Faser (0.15).

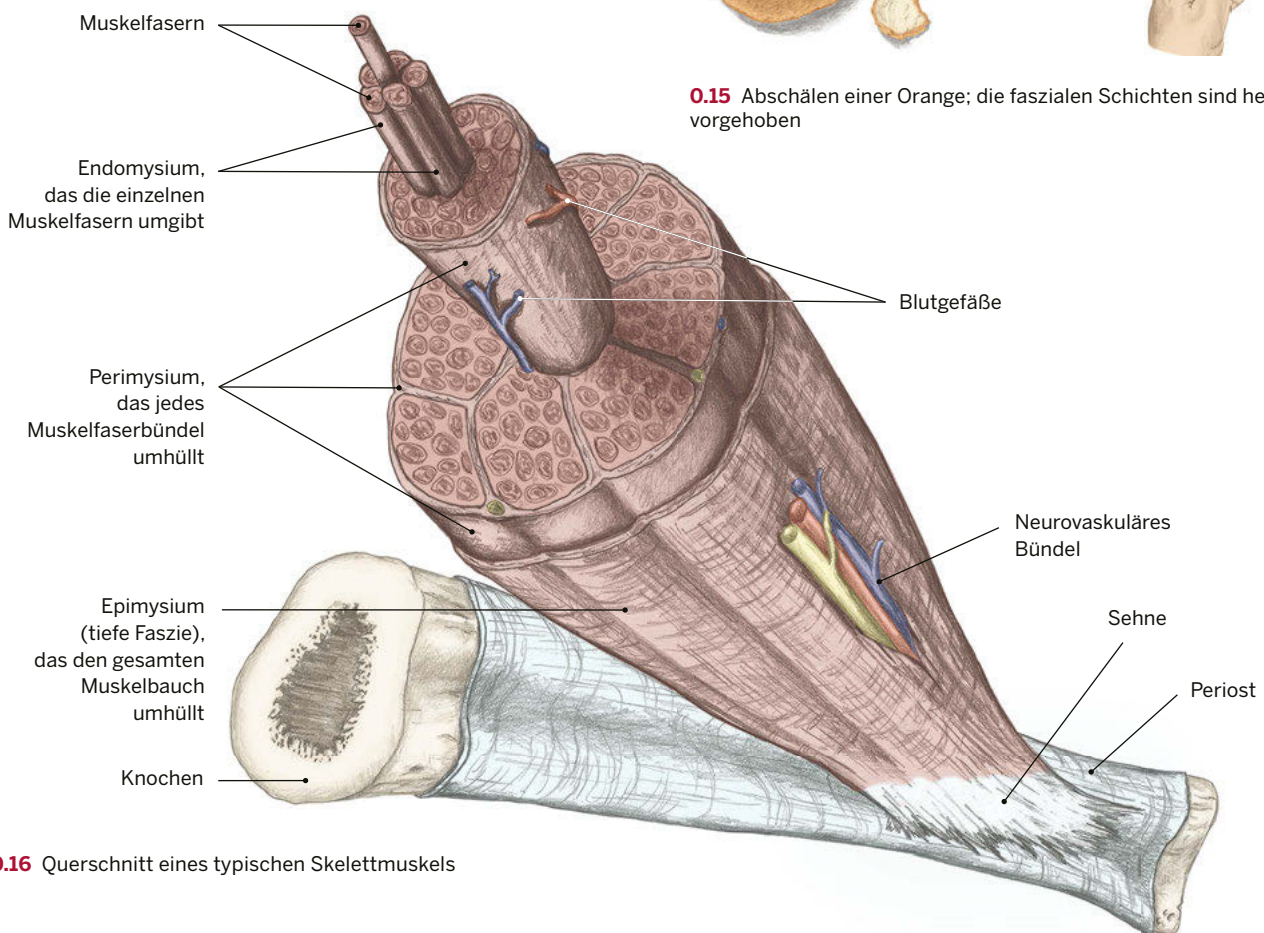
Wenn wir dieses Bild auf einen Muskel anwenden, dann umgibt eine Faszien-schicht (Epimysium) den Muskelbauch, eine tiefere Schicht (Perimysium) umhüllt die langen Muskelfasern in dicken Bündeln und jede mikroskopisch kleine Muskelfaser ist in eine Faszie eingebunden (Endomysium) (0.16). Anders als bei einer Orange laufen jedoch die Binde-

gewebsschichten des Muskels an beiden Enden zusammen, wo sie eine starke Sehne bilden. Die Sehnen sind die Verbindung zwischen Muskeln und Knochen.

Muskelgewebe hat drei charakteristische Eigenschaften, durch die man es von anderen Gewebearten unterscheiden kann. Erstens weist es eine **streifenartige Textur** auf, ähnlich wie unbehandeltes Holz. Die Sehnen fühlen sich dagegen glatter an. Die faserige Beschaffenheit eines Muskelbauches wird durch Muskelfaserbündel verursacht, die in eine bestimmte Richtung verlaufen.



0.15 Abschälen einer Orange; die faszialen Schichten sind hervorgehoben



0.16 Querschnitt eines typischen Skelettmuskels

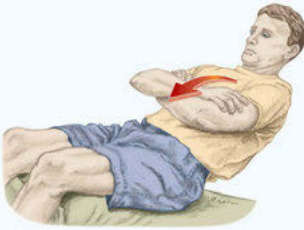Damit eine bestimmte Bewegung erfolgen kann, müssen die Muskeln verschiedene Rollen einnehmen. Ein Muskel (oder eine Muskelgruppe), der eine bestimmte Bewegung ausübt, wird als **Agonist** bezeichnet, während sein Hilfsmuskel ein **Synergist** ist. Der Muskel mit der genau entgegengesetzten Funktion ist der sogenannte **Antagonist**.

Wenn Sie Ihr Sprunggelenk (S. 31) zum Beispiel in Dorsalextension führen, ist der Agonist der M. tibialis anterior. Er wird bei dieser Bewegung von zwei Synergisten unterstützt, dem M. extensor digitorum longus und dem M. extensor hallucis longus (S. 378). Die Rolle der Antagonisten spielen der M. gastrocnemius und der M. soleus (S. 371). Bei der Plantarflexion des Sprunggelenks (S. 31) werden die Rollen getauscht. Diesmal sind der M. gastrocnemius und der M. soleus die Agonisten, die Synergisten die andern Plantarflexoren des Sprunggelenks und die Antagonisten der M. tibialis anterior, der M. extensor digitorum longus und der M. extensor hallucis longus.

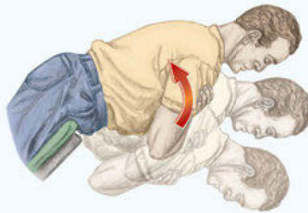Bewegungen des Körpers

Wirbelsäule und Thorax

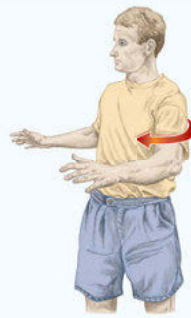(Columna vertebralis)



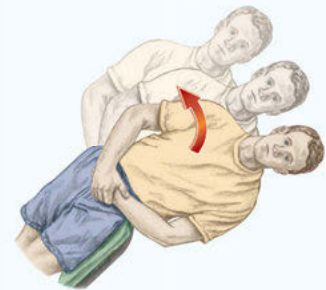Ventralflexion
(Inklination)



Dorsalextension
(Reklination)



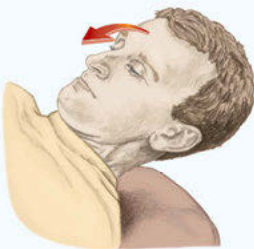Rotation



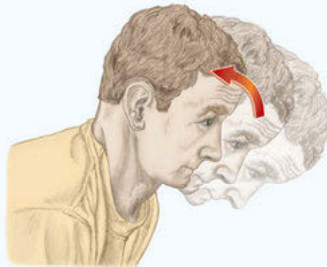Lateralflexion

Halswirbelsäule

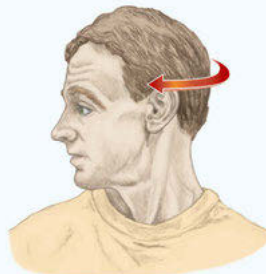(Pars cervicalis columnae vertebralis)



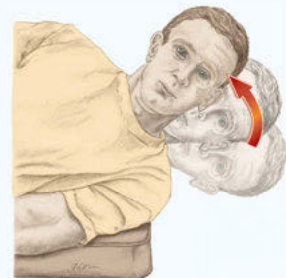Flexion (Inklination)



Extension (Reklination)

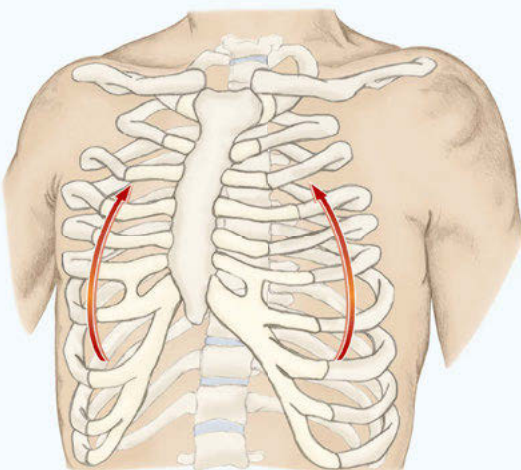


Rotation

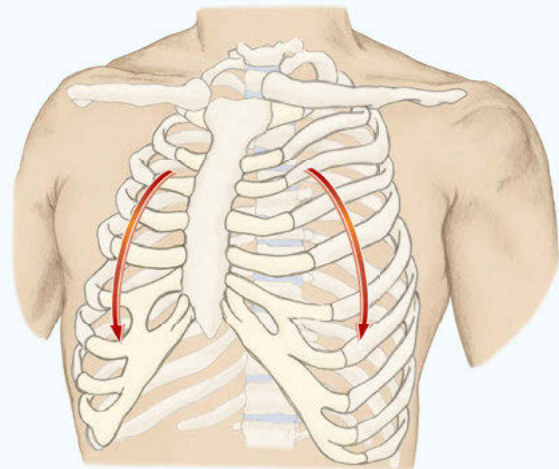


Lateralflexion

Rippen/Thorax



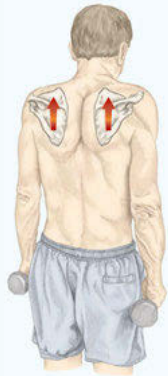Hebung (Inspiration)



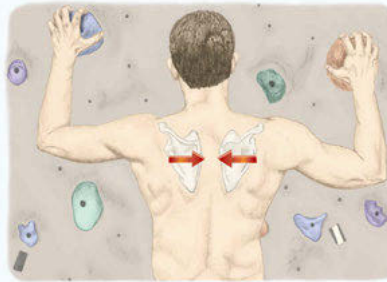Senkung (Expiration)

Scapula

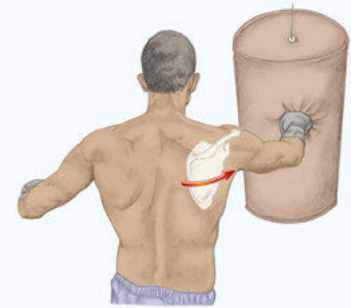
(Articulatio thoracoscapularis)



Elevation

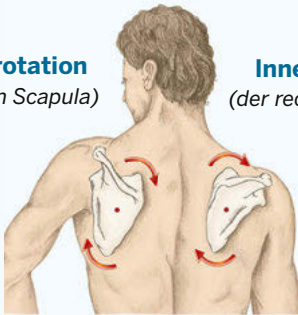


Adduktion
(Retraktion)

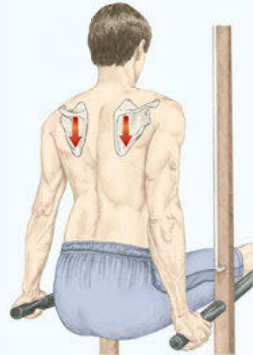

Abduktion
(Protraktion)

Außenrotation
(der linken Scapula)



Innenrotation
(der rechten Scapula)

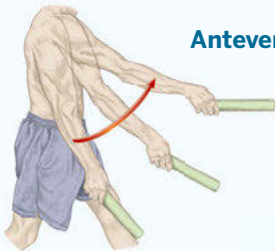


Depression

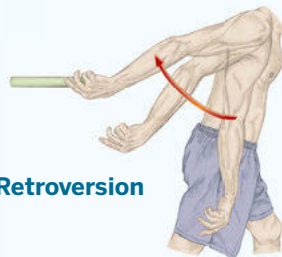
Eine weitere Bewegungsrichtung des Schulterblatts stellt die Neigung in sagittaler Ebene dar. Die Scapula kann nach anterior oder posterior geneigt sein. Bei der anterioren Neigung (engl. „anterior tilt“) verschiebt sich der Processus coracoideus nach anterior, während sich der Angulus inferior scapulae nach posterior bewegt. Bei der posterioren Neigung (engl. „posterior tilt“) treten die entgegengesetzten Bewegungen auf.

Schulter

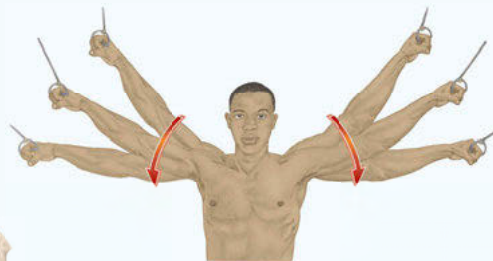
(Articulatio glenohumeralis)



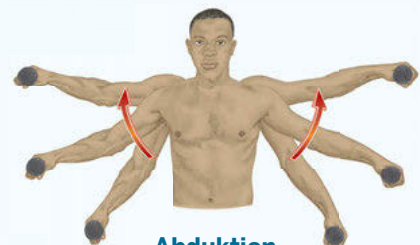
Anteversion



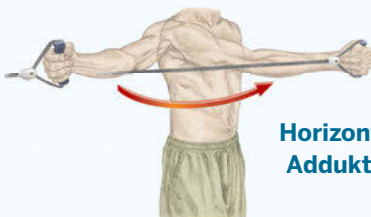Retroversion



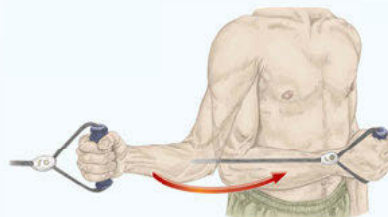
Adduktion



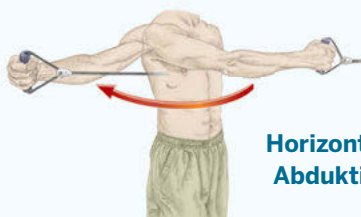Abduktion



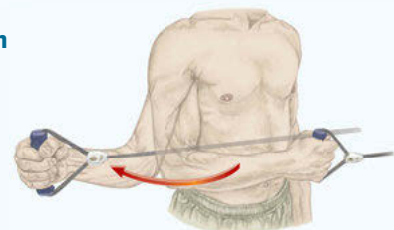
Horizontale Adduktion



Innenrotation

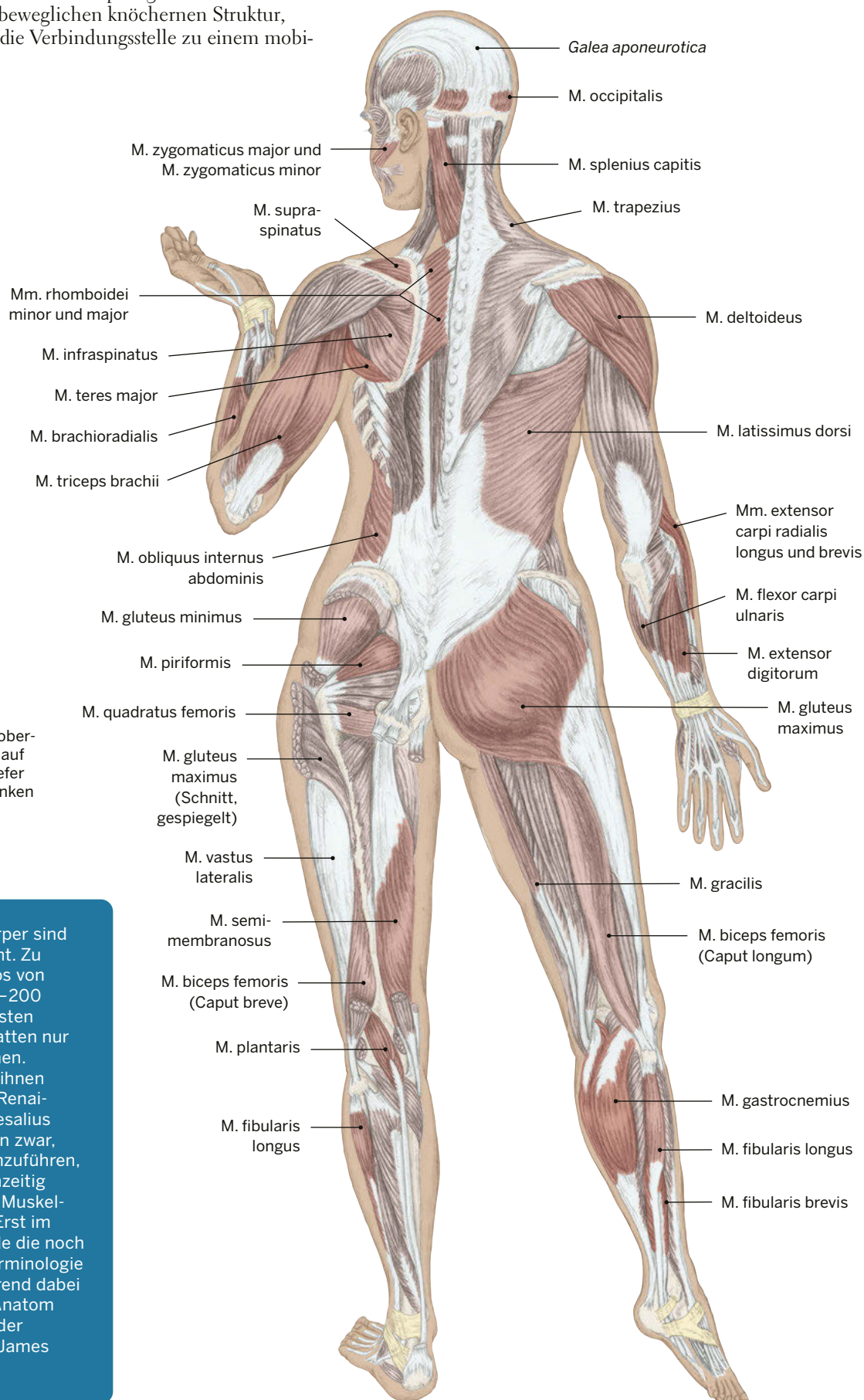


Horizontale Abduktion



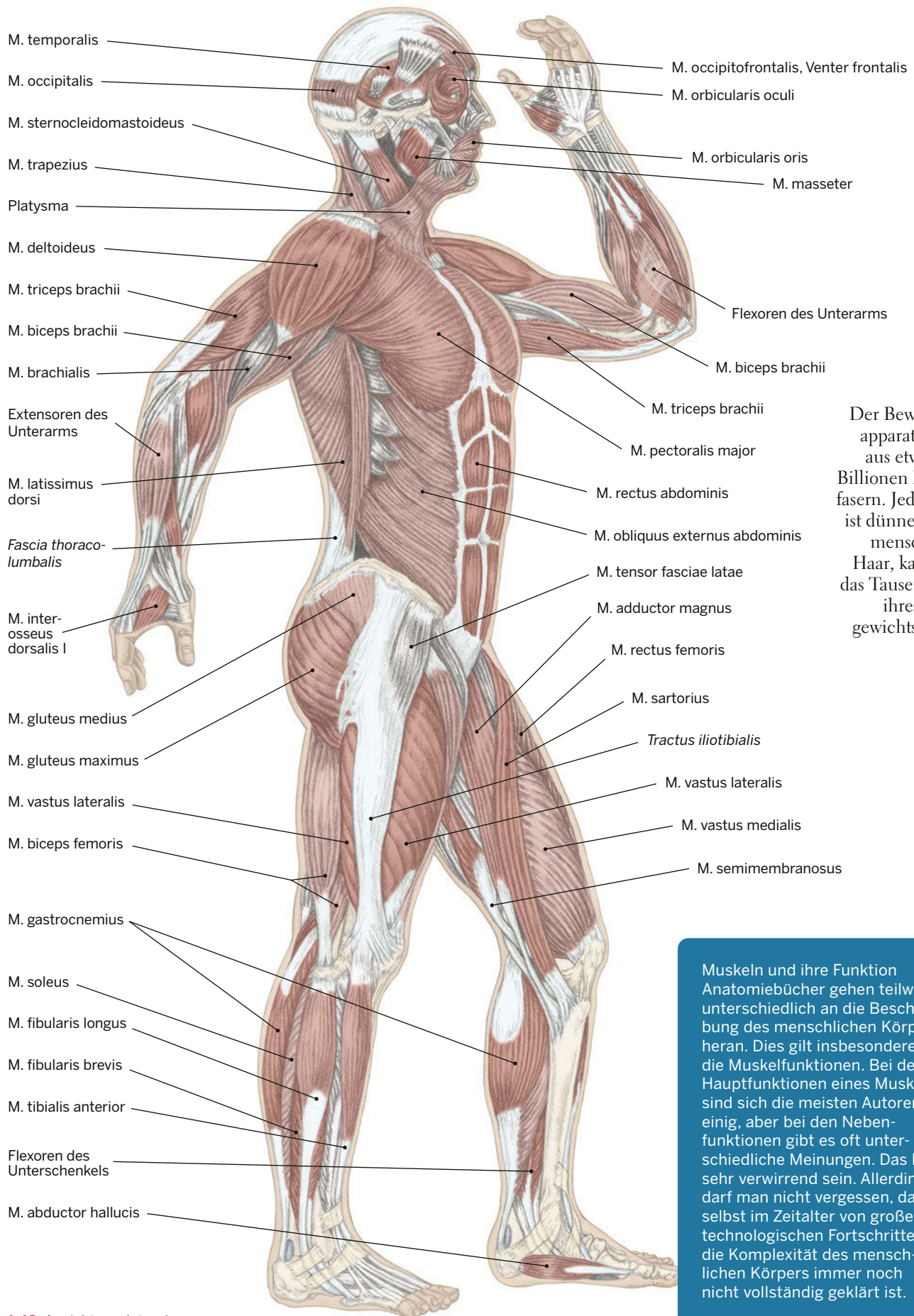
Außenrotation

An beiden Muskelenden befindet sich eine Sehne, durch die der Muskel am Knochen befestigt ist. Jeder Muskel hat einen Ursprung und einen Ansatz. Der Ursprung ist meist die Befestigung an einer eher unbeweglichen knöchernen Struktur, wohingegen der Ansatz die Verbindungsstelle zu einem mobileren Knochen ist.



1.42 Ansicht von dorsal – oberflächliche Muskeln werden auf der rechten Körperseite, tiefer liegende Muskeln auf der linken Körperseite dargestellt

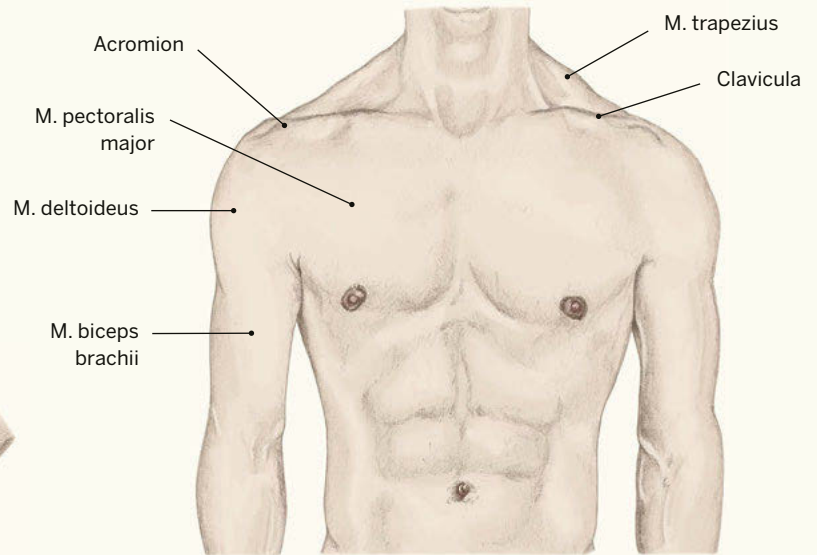
Im menschlichen Körper sind **639 Muskeln** benannt. Zu Lebzeiten von Galenos von Pergamon (etwa 130–200 v. Chr.), einem der ersten großen Anatomen, hatten nur wenige Muskeln Namen. Stattdessen teilte er ihnen Nummern zu. In der Renaissance versuchten Vesalius und andere Anatomen zwar, eine Nomenklatur einzuführen, setzten jedoch gleichzeitig Galenos' System der Muskelnummerierung fort. Erst im 18. Jahrhundert wurde die noch heute verwendete Terminologie eingeführt. Federführend dabei waren der britische Anatom William Cowper und der schottische Anatom James Douglas.



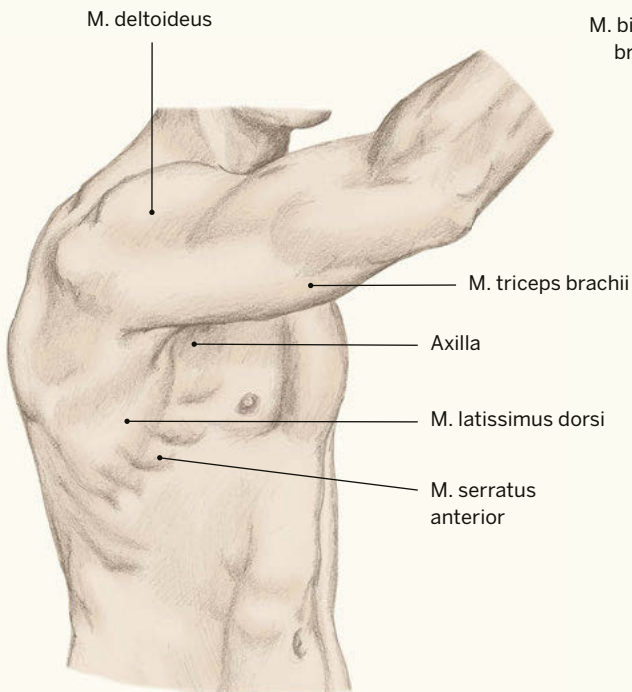
Der Bewegungsapparat besteht aus etwa sechs Billionen Muskelfasern. Jede davon ist dünner als ein menschliches Haar, kann aber das Tausendfache ihres Eigengewichts tragen.

Muskeln und ihre Funktion
Anatomiebücher gehen teilweise unterschiedlich an die Beschreibung des menschlichen Körpers heran. Dies gilt insbesondere für die Muskelfunktionen. Bei den Hauptfunktionen eines Muskels sind sich die meisten Autoren einig, aber bei den Nebenfunktionen gibt es oft unterschiedliche Meinungen. Das kann sehr verwirrend sein. Allerdings darf man nicht vergessen, dass selbst im Zeitalter von großen technologischen Fortschritten die Komplexität des menschlichen Körpers immer noch nicht vollständig geklärt ist.

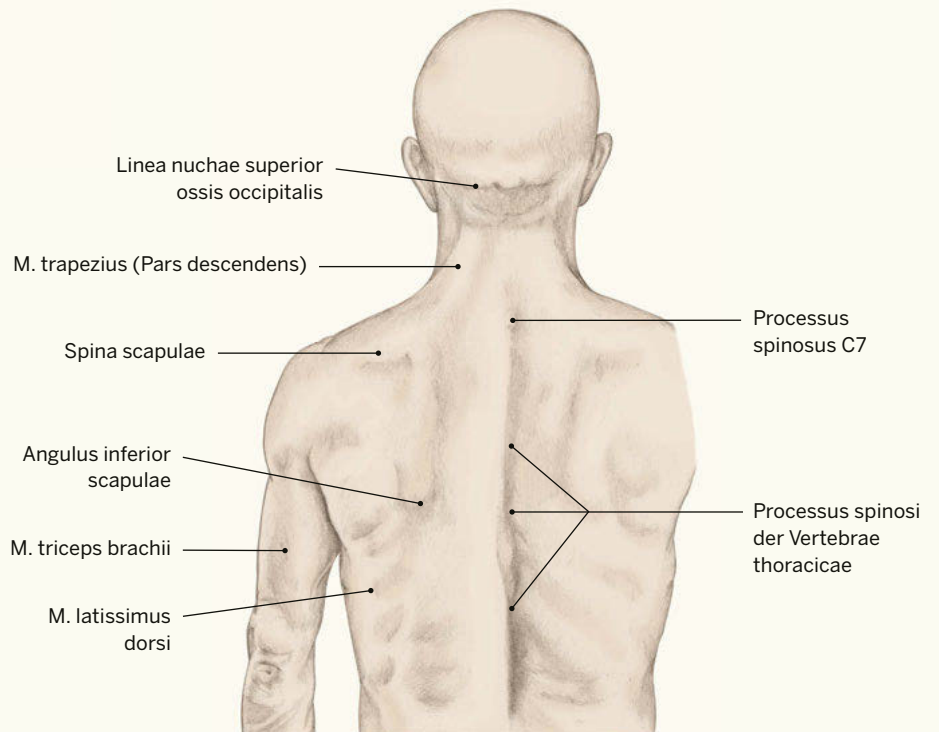
Topographische Übersicht



2.1 Ansicht von ventral

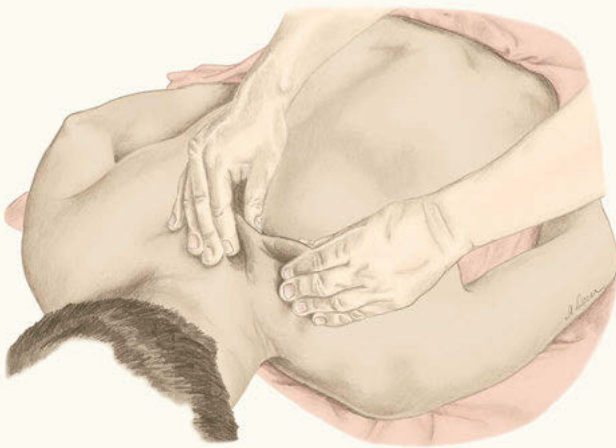

2.2 Ansicht von ventrolateral



2.3 Ansicht von dorsal

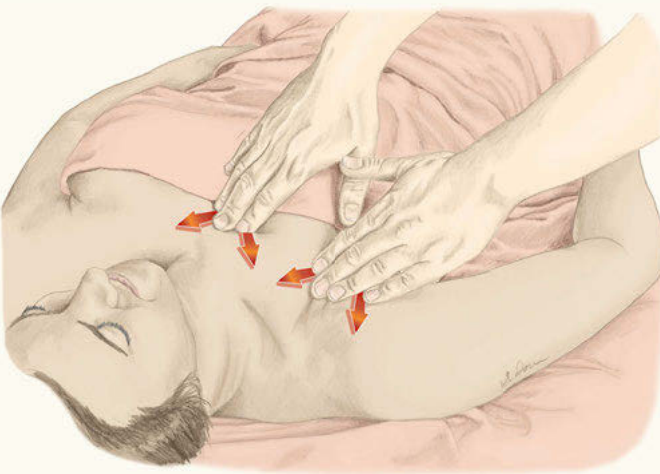Erspüren von Haut und Faszien



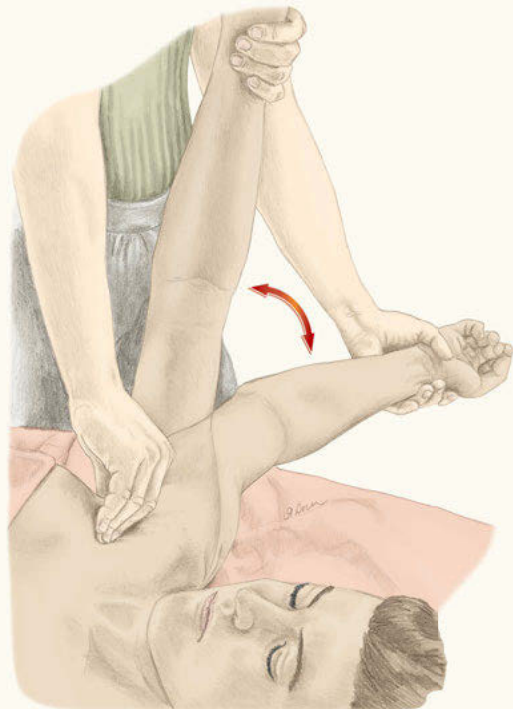2.4 Partner in Bauchlage

Rücken

1. Partner in Bauchlage. Greifen Sie sanft in Haut und Faszie am oberen Rücken. Heben Sie das Gewebe vorsichtig von der dickeren, tiefer liegenden Muskulatur ab und bewegen Sie es hin und her (2.4). Vergleichen Sie die Gewebebeschaffenheit auf der Schulter, an den Armen und am Oberkörper.
2. Beachten Sie dabei besonders die unterschiedliche Dichte und Elastizität. So sind Haut und Faszie über der Spina scapulae zum Beispiel fest und straff, wohingegen das nur wenige Zentimeter entfernt liegende Gewebe auf der Schulter eher dünn und beweglich ist.



2.5 Partner in Rückenlage



2.6 Partner in Rückenlage

Brustkorb

1. Partner in Rückenlage. Lassen Sie Ihre Finger sanft in das Gewebe am Brustkorb einsinken. Bewegen Sie es vorsichtig hin und her (2.5). Testen Sie alle Bewegungsrichtungen des Gewebes und registrieren Sie Verschiebbarkeit, Widerstand und Temperatur.
2. Vergleichen Sie es mit anderen Bereichen an Schulter und Arm, einschließlich der Axilla und dem Bereich um die Clavicula.

Brustkorb in Bewegung

1. Partner in Rückenlage. Spüren Sie, wie sich Haut und Faszie verkürzen oder dehnen. Halten Sie den Arm Ihres Partners am Handgelenk und greifen Sie vorsichtig in das Gewebe am oberen Brustkorb.
2. Bitten Sie Ihren Partner lockerzulassen und führen Sie den Arm passiv auf den Boden zu und wieder nach oben (horizontale Abduktion und Adduktion). Achten Sie dabei auf die im Gewebe spürbaren Veränderungen.
3. Führen Sie die gleiche Bewegung aus, aber erspüren Sie diesmal das Gewebe an der Clavicula, dem Sternum und dem M. latissimus dorsi. Führen Sie weitere Schulterbewegungen aus und fühlen Sie, wie sich selbst bei einfachen Bewegungen die gesamte Haut im oberen Brustbereich, an der Schulter und den Armen verschiebt (2.6).

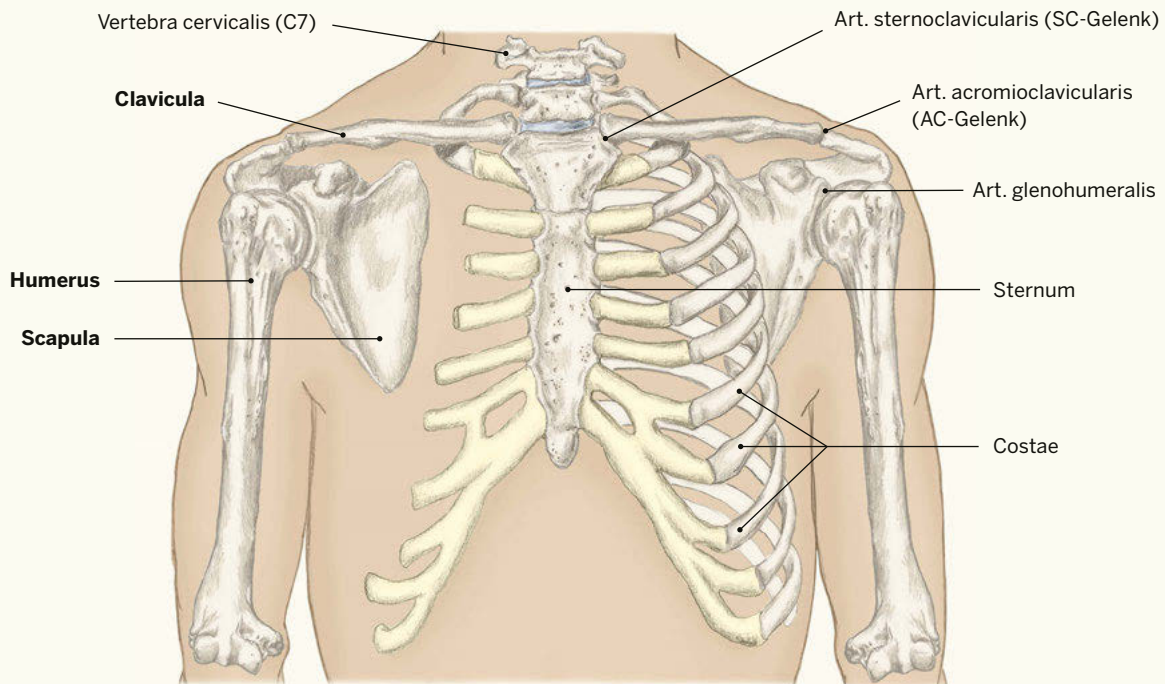
Knöcherne Strukturen und Orientierungspunkte

Die Schulter besteht aus drei Knochen: der Clavicula, der Scapula und dem Humerus (2.7). Die **Clavicula**, auch Schlüsselbein genannt, liegt oberflächlich und verläuft oberhalb des Brustkorbs am Halsansatz. Lateral ist sie durch die Articulatio acromioclavicularis (Acromioclaviculargelenk) mit dem Acromion der Scapula und medial durch die Articulatio sternoclavicularis (Sternoclaviculargelenk) mit dem Sternum verbunden. Bei beiden Gelenken handelt es sich um Synovialgelenke. Die Articulatio sternoclavicularis ist das einzige echte Gelenk zwischen dem oberen Skeletton appendiculare (Extremitätenskelett) und dem Skeletton axiale (Achsenskelett).

Die **Scapula** (Schulterblatt) ist ein dreieckiger Knochen am oberen Rücken. Zusammen mit der Clavicula spielt sie eine entscheidende Rolle bei der Stabilisierung und Bewe-

gung des Arms. Die Scapula verfügt über mehrere Fossae, Spinae und Margo, die als Ursprung und Ansatz für 16 verschiedene Muskeln dienen. Sie gleitet über die dorsale Thoraxoberfläche und bildet so die Articulatio thoracoscapularis (Thorakoskapulargelenk). Da dieses Gelenk jedoch über keine der üblichen Gelenkkomponenten verfügt, handelt es sich um ein unechtes Gelenk.

Der **Humerus** ist der Oberarmknochen. Sein proximaler Anteil bildet zusammen mit der Cavitas glenoidalis der Scapula die Articulatio glenohumeralis (Glenohumeralgelenk), die auch oft als Articulatio humeri (Schultergelenk) bezeichnet wird. Es handelt sich um ein Kugelgelenk mit einem großen Bewegungsradius, das von zahlreichen Bändern und dem M. deltoideus umgeben ist.



2.7 Ansicht von ventral, Costae auf der rechten Seite entfernt

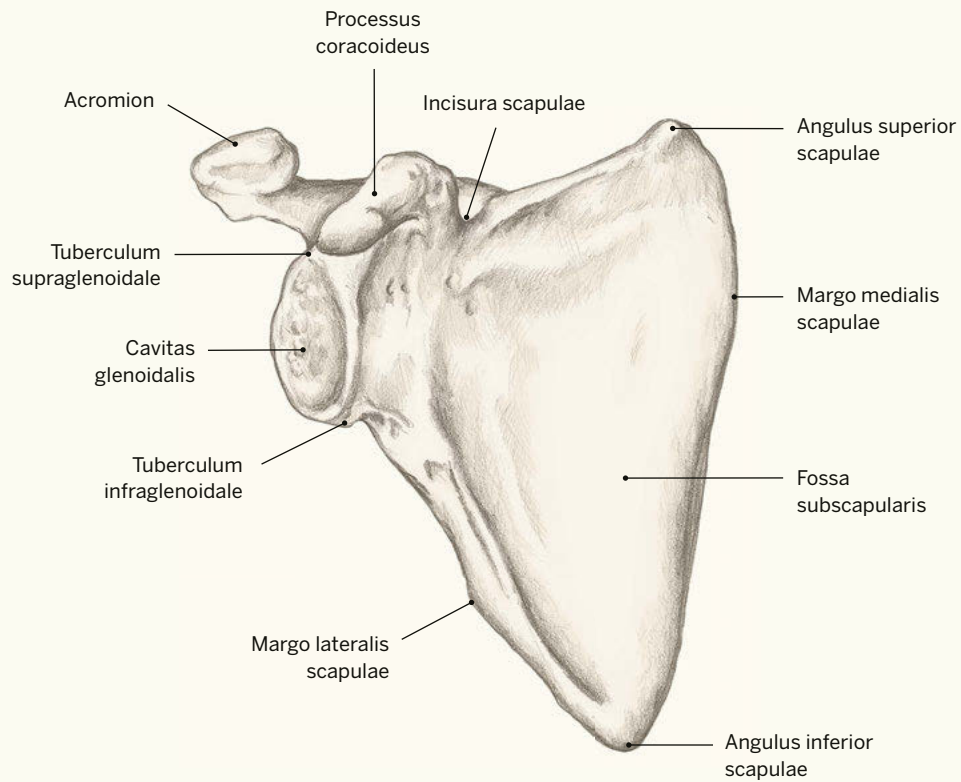
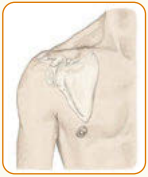Die **Clavicula** ist bei einem menschlichen Fötus der erste Knochen, der ossifiziert (verknöchert). Paradoxerweise ist sie gleichzeitig der letzte Knochen, der vollständig entwickelt ist, oftmals erst um das 20. Lebensjahr herum. Neben ihrer oberflächlichen Lage kann dies eine mögliche Erklärung dafür sein, warum die Clavicula zu den am häufigsten gebrochenen Knochen gehört.

Bei einem Vierbeiner wie zum Beispiel einer Katze oder einem Hund ist ein Bruch der Clavicula nicht so dramatisch. Bei ihnen liegt das Schlüsselbein – im Gegensatz zum Menschen – seitlich am Rumpf und ist für die Bewegungen des Schulterkomplexes nicht so entscheidend. Bei Katzen findet sich sogar nur ein dünnes Knochenfragment als Clavicula, bei Hunden ein kleines Knorpelstück.

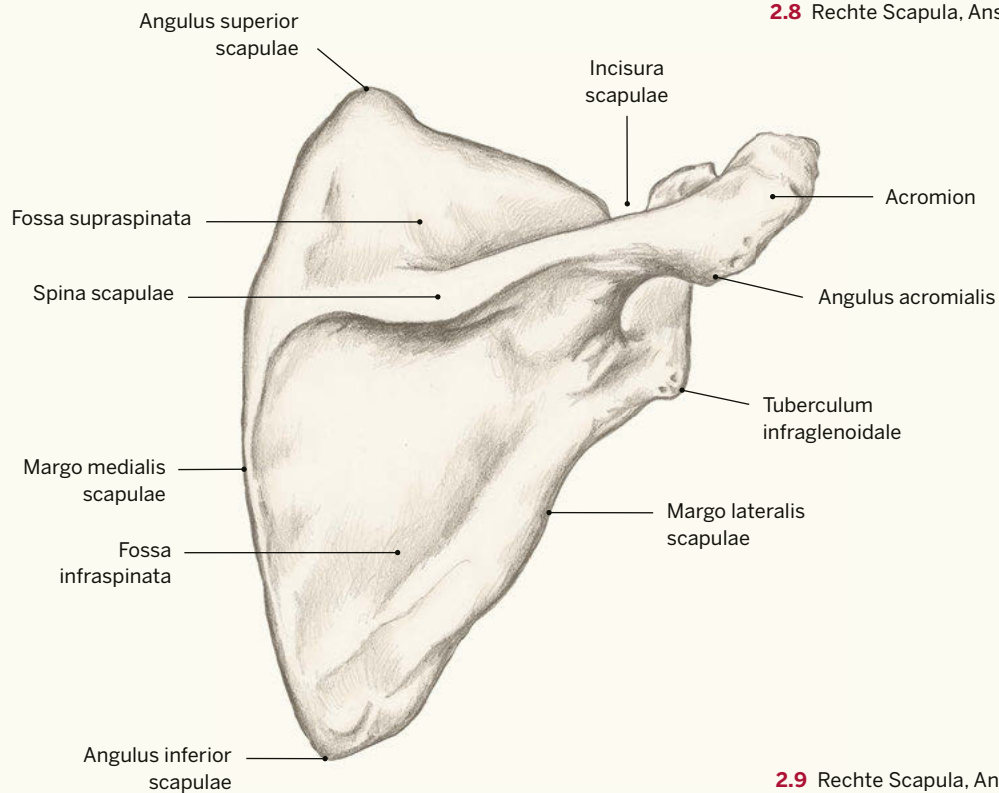
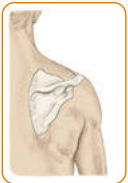Bei Vögeln sind beide Schlüsselbeine zu einer V-förmigen Furcula (Gabelbein) verwachsen. Sie dient als Spannfeder und ermöglicht dadurch den großen Brustmuskeln eine bessere Stabilität beim Fliegen.

clavicula (lat.) / Schlüssel
furcula (lat.) / kleine Gabel, auch als Gabelbein bezeichnet
humerus (lat.) / Oberarmknochen, Humerus

Die Scapula



2.8 Rechte Scapula, Ansicht von ventral

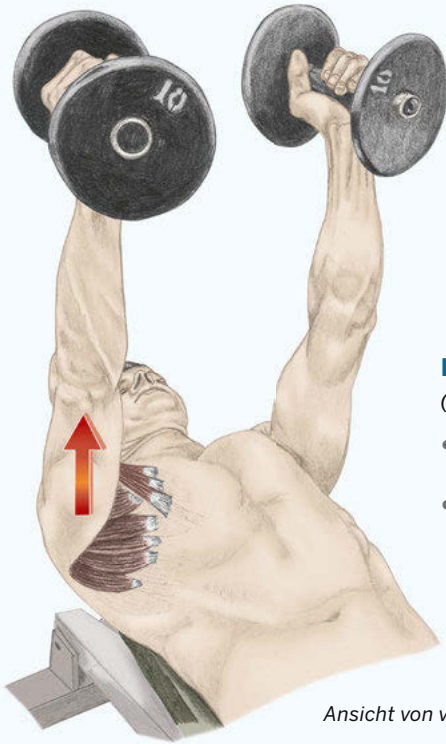

2.9 Rechte Scapula, Ansicht von dorsal

processus (lat.) / Fortsatz
scapula (lat.), scapulae (Pluralform) / Schulterblatt

Scapula

(Art. thoracoscapularis)



Ansicht von ventrolateral

Protraktion

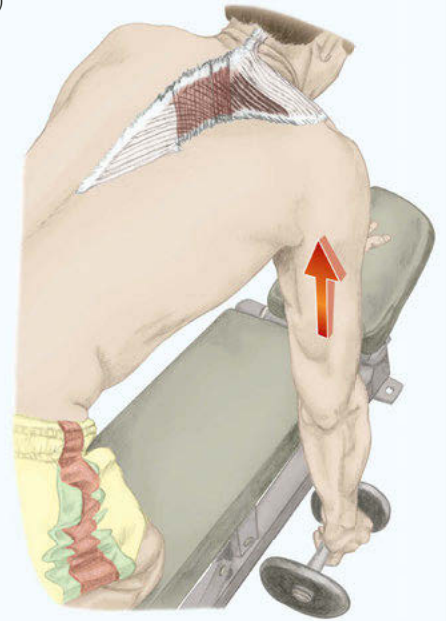
(Antagonisten zur Retraktion)

- M. serratus anterior (mit fixiertem Ursprung)
- M. pectoralis minor

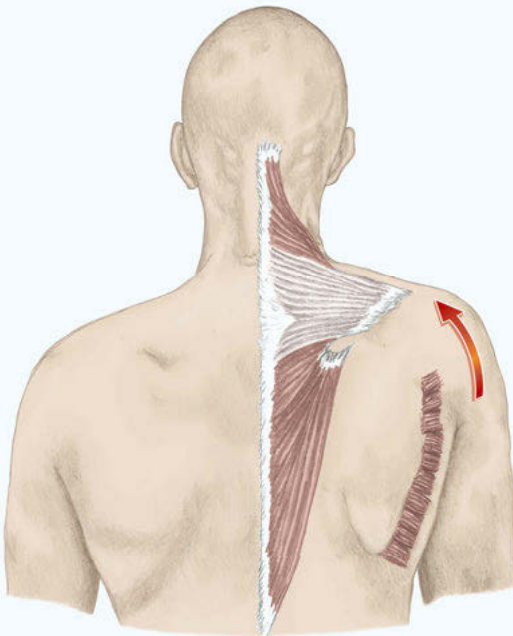
Retraktion

(Antagonisten zur Protraktion)

- M. trapezius (Pars transversa)
- M. rhomboideus major
- M. rhomboideus minor



Ansicht von dorsolateral

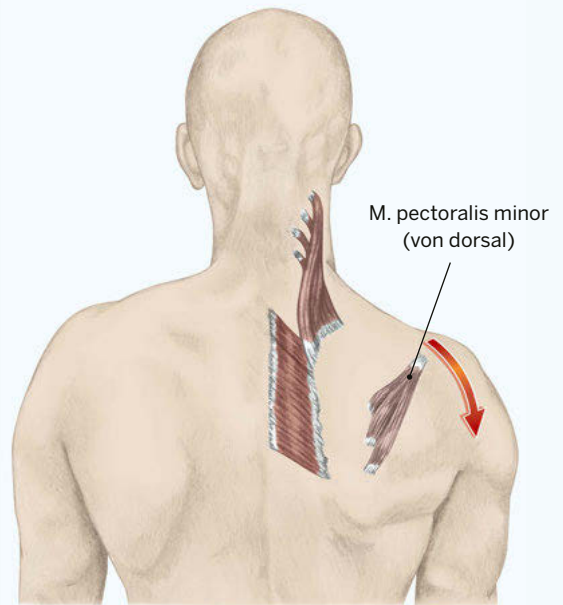


Ansichten
von dorsal

Außenrotation der Scapula

(Antagonisten zur Innenrotation)

- M. trapezius (Pars descendens und Pars ascendens)
- M. serratus anterior (mit fixiertem Ursprung)



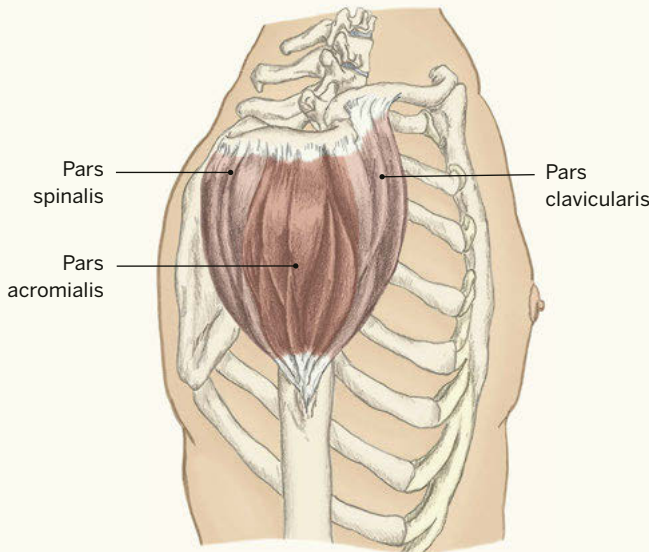
Innenrotation der Scapula

(Antagonisten zur Außenrotation)

- M. rhomboideus major
- M. rhomboideus minor
- M. levator scapulae
- M. pectoralis minor

Musculus deltoideus ►

Der dreieckige M. deltoideus erstreckt sich über das Schultergelenk. Er entspringt V-förmig von der Spina scapulae, dem Acromion und der Clavicula, was gleichzeitig den Ansatzpunkten des M. trapezius entspricht. Von diesem breit angelegten Ursprung laufen die Fasern am Arm zusammen und setzen an der Tuberositas deltoidea an (2.36).



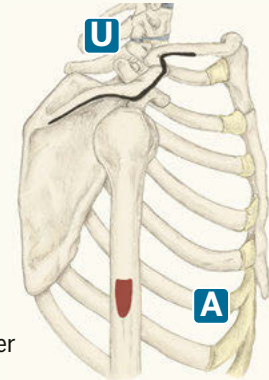
2.36 M. deltoideus mit allen drei Anteilen, Ansicht von lateral

Wann wird der M. deltoideus benutzt?

- Bei nahezu allen Bewegungen des Schultergelenks
- Wenn man mit dem Arm in einen Jackenärmel schlüpft
- Beim Rechen, Schaufeln, Sägen
- Beim Rudern eines Bootes

Der M. deltoideus kann in drei Anteile untergliedert werden: die Pars clavicularis, die Pars acromialis und die Pars spinalis. Alle Anteile ziehen den Humerus in die Abduktion, aber Pars clavicularis und Pars spinalis arbeiten bei der Anteversion und Retroversion sowie der Außen- und Innenrotation als Antagonisten gegeneinander.

2.37 Ursprung und Ansatz des M. deltoideus



M. deltoideus

F Alle Anteile:

- **Abduktion** der Schulter (Art. glenohumeralis)

Pars clavicularis:

- **Anteversion** der Schulter (Art. glenohumeralis)
- **Innenrotation** der Schulter (Art. glenohumeralis)
- **Horizontale Adduktion** der Schulter (Art. glenohumeralis)

Pars spinalis:

- **Retroversion** der Schulter (Art. glenohumeralis)
- **Außenrotation** der Schulter (Art. glenohumeralis)
- **Horizontale Abduktion** der Schulter (Art. glenohumeralis)

U Laterales Drittel der Clavicula, Acromion und Spina scapulae

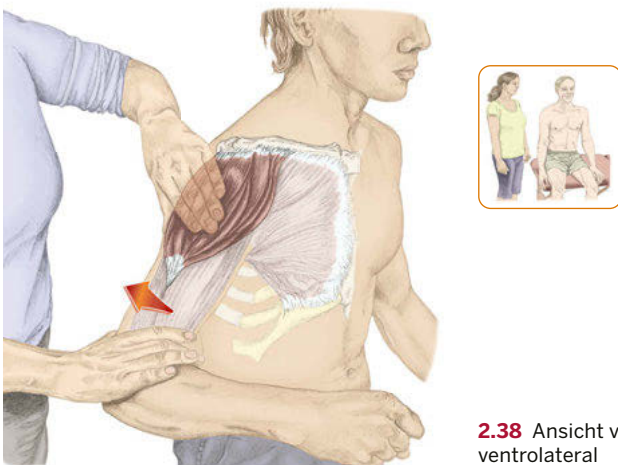A Tuberositas deltoidea

N N. axillaris (C5, 6)

Hand Muskelbauch des M. deltoideus

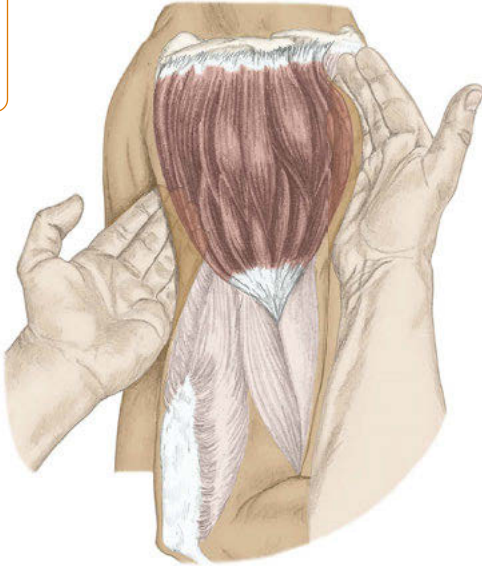
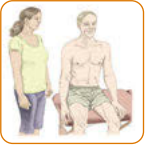1. Partner im Sitz. Lokalisieren Sie die Spina scapulae, das Acromion und das laterale Drittel der Clavicula. Diese Orientierungspunkte bilden ein „V“.
2. Lokalisieren Sie die Tuberositas deltoidea.
3. Palpieren Sie den Abschnitt zwischen diesen Orientierungspunkten und erspüren Sie die oberflächlich liegenden, zusammenlaufenden Fasern des M. deltoideus. Erstasten Sie den Muskelbauch bis zu seinem ventralen und dorsalen Muskelrand.

- ☒ Liegen die erspürten Fasern oberflächlich und laufen zur Tuberositas deltoidea hin zusammen? Spüren Sie die Fasern kontrahieren und entspannen, wenn Ihr Partner seinen Arm in die Abduktion und zurück zur Ausgangsposition führt (2.38)?



2.38 Ansicht von ventrolateral

deltoideus (lat., gr.) / dem Großbuchstaben D (Δ) des griechischen Alphabets ähnlich



Der M. deltoideus als sein eigener Antagonist

So können Sie die antagonistische Funktion von Pars spinalis und Pars clavicularis erspüren:

1. Lassen Sie sich von Ihrem Partner die Hand geben und legen Sie Ihre andere Hand auf seinen M. deltoideus.
2. Ihr Partner soll den Ellenbogen am Körper lassen und aus dieser Position heraus gegen Ihren Widerstand den Arm nach innen und außen rotieren.

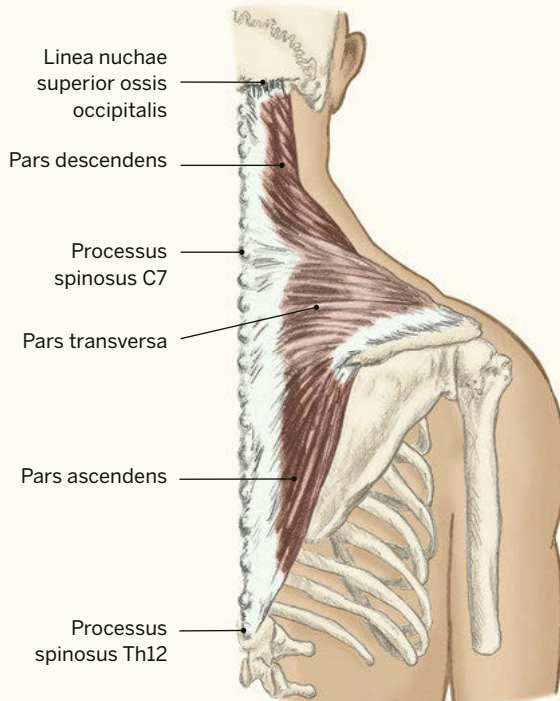
Können Sie spüren, wie die Pars clavicularis bei der Innenrotation kontrahiert und sich bei der Außenrotation entspannt? Bei der Pars spinalis ist es genau umgekehrt.

2.39 Rechte Schulter, Ansicht von lateral. Ertasten Sie mit beiden Händen die Muskelränder des M. deltoideus bis hinunter zur Tuberositas

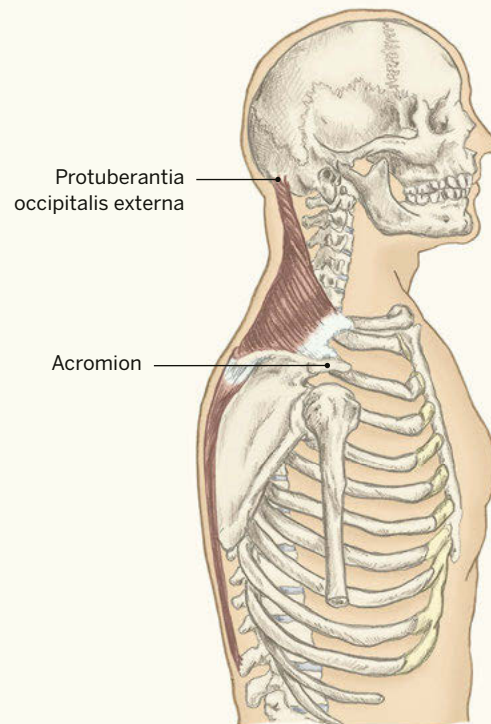
Musculus trapezius ►

Der M. trapezius ist ein oberflächlich liegender Muskel am oberen Rücken und Nacken. Seine breiten, dünnen Fasern bedecken die Schultern und reichen bis zum Os occipitale (S. 231), der lateralen Clavicula, der Scapula und den Processus spinosi der Brustwirbel (2.40, 2.41). Die Fasern des M. trapezius können in drei Gruppen unterteilt werden:

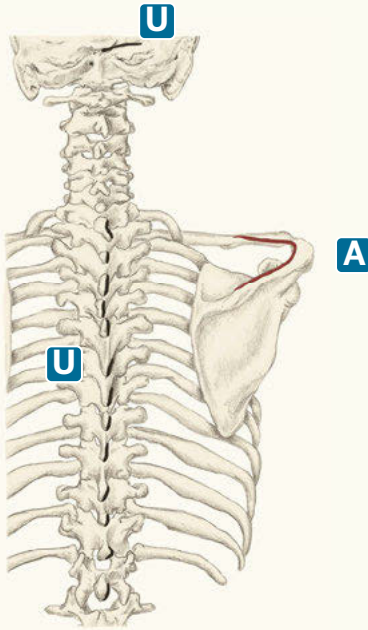
die obere Pars descendens, die mittlere Pars transversa und die untere Pars ascendens. Pars descendens und Pars ascendens arbeiten antagonistisch. Während die Pars descendens eine Elevation der Scapula bewirkt, führt die Pars ascendens zur Scapuladepression. Alle Fasern des M. trapezius sind leicht zu palpieren.



2.40 M. trapezius, Ansicht von dorsal



2.41 M. trapezius, Ansicht von lateral



2.42 Ursprung und Ansatz des M. trapezius

Wann wird der M. trapezius benutzt?

- Wenn sich ein Tour-de-France-Fahrer mit gestrecktem Nacken über das Lenkrad beugt
- Beim Festklemmen eines Telefonhörers zwischen Schulter und Ohr
- Beim Tragen von Taschen, deren Träger über die Schulter laufen (Handtasche, Rucksack)
- Wenn die Schultern straff nach hinten gezogen werden

M. trapezius

F Pars descendens:

Beidseitig:

- **Extension** von Kopf und Hals

Einseitig:

- **Lateralflexion** von Kopf und Hals zur gleichen Seite
- **Rotation** von Kopf und Hals zur gegenüberliegenden Seite
- **Elevation** der Scapula (Art. thoracoscapularis)
- **Außenrotation** der Scapula (Art. thoracoscapularis)

Pars transversa:

- **Adduktion** der Scapula (Art. thoracoscapularis)
- **Stabilisierung** der Scapula (Art. thoracoscapularis)

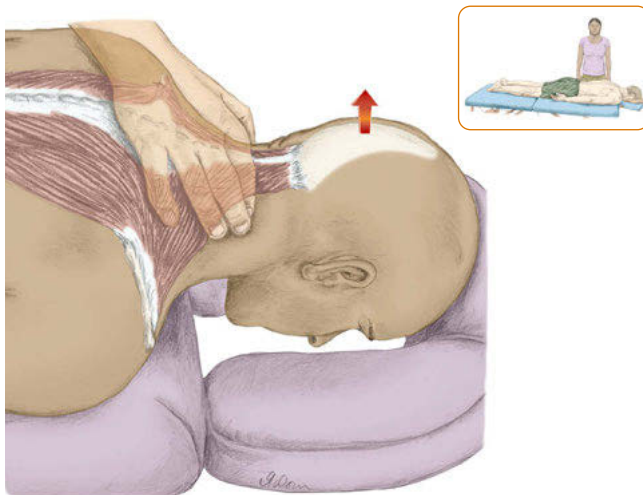
Pars ascendens:

- **Depression** der Scapula (Art. thoracoscapularis)
- **Außenrotation** der Scapula (Art. thoracoscapularis)

U Protuberantia occipitalis externa, medialer Anteil der Linea nuchae superior, Ligamentum nuchae und Processus spinosi C7 bis Th12

A Laterales Drittel von Clavicula, Acromion und Spina scapulae

N Spinaler Anteil des Nervus accessorius und Ramus ventralis C2, **3, 4**



2.43 Partner in Bauchlage

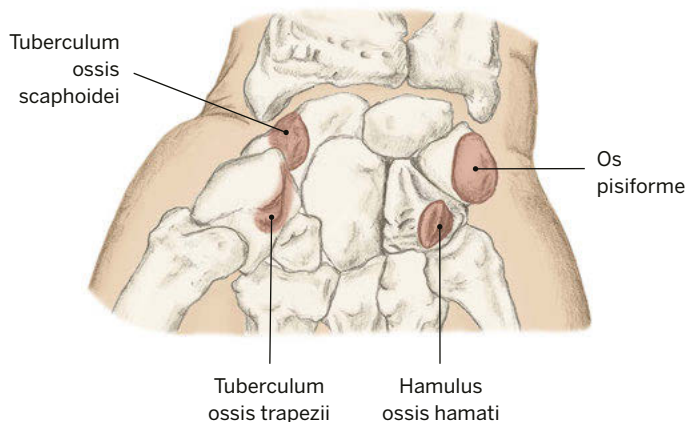
Wenn Ihr Partner seinen Kopf leicht anhebt, können Sie im Nacken zwei parallele Ausbuchtungen erkennen. Diese werden vorwiegend von den tiefer liegenden Musculi semispinales hervorgerufen (S. 201), die vom M. trapezius überlagert sind.

☞ Pars descendens des M. trapezius

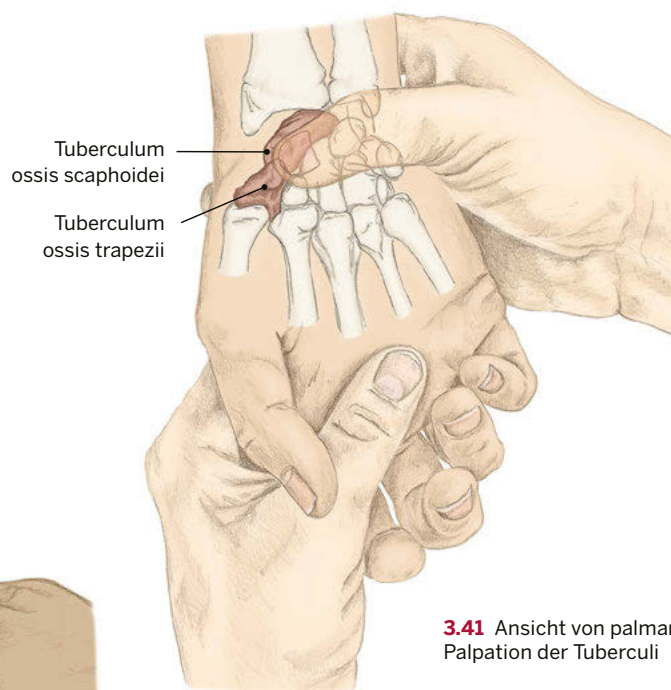
1. Bauchlage. Die Pars descendens erstreckt sich über die Schulter und ist leicht zugänglich. Im Nackenbereich sind die Muskelfasern überraschend schmal und jeweils nur etwa zwei bis drei Zentimeter breit.
2. Greifen Sie in das oberflächliche Gewebe an der Schulter und erspüren Sie die Pars descendens. Achten Sie dabei auf die schlanken Muskelfasern (2.43).
3. Folgen Sie den Muskelfasern nach kranial bis zum Os occipitale. Um die Kontraktion erspüren zu können, stellen Sie sich neben die Behandlungsliege und bitten Sie Ihren Partner, seinen Kopf um etwa einen halben Zentimeter abzuheben. Verfolgen Sie die Fasern mit den Fingern nach kaudal bis zum lateralen Rand der Clavicula.

☑ Ist der von Ihnen gespürte Muskel schmal? Liegt er oberflächlich? Greifen Sie sanft in die Fasern entlang der Schulter und lassen Sie Ihren Partner langsam die Scapula nach kranial hochziehen. Spannen sich die Fasern an?

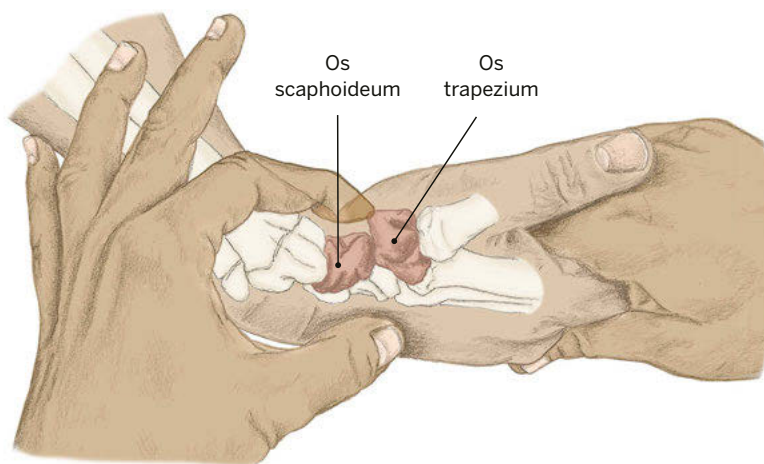
trapeza (gr.) / Tisch mit 4 Füßen
trapezius (lat.) / trapezförmig
nucha (lat.) / Nacken
occipitalis (lat.) / zum Hinterhaupt gehörig



3.40 Rechtes Handgelenk, Ansicht von palmar mit den vier Ansatzstellen des Retinaculum flexorum

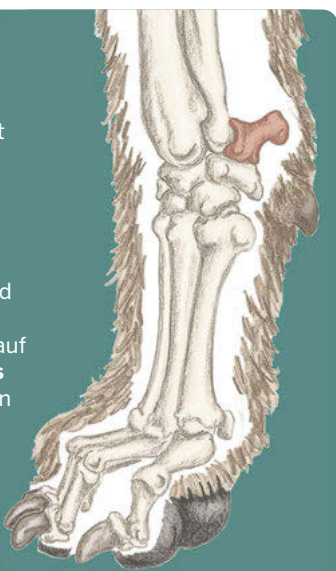


3.41 Ansicht von palmar, Palpation der Tuberculi



3.42 Rechte Hand, Handgelenk in Palmarflexion, Ansicht von radial

Das **Os pisiforme** ist bei Vierbeinern wie Hunden (rechts) viel größer als beim Menschen und steht dorsal über der Ferse der Vorderpfote hervor. Dadurch hat der M. flexor carpi ulnaris, der am Os pisiforme ansetzt, eine größere Hebelwirkung und mehr Kraft für die Flexion der Pfote, wenn das Tier auf allen Vieren rennt. Das **Os pisiforme** beim Menschen ist dagegen nur etwa erbsengroß. Trotzdem ist es hervorragend für das Kneten von Brotteig geeignet.



Tuberculum ossis scaphoidei und Tuberculum ossis trapezii

Das Tuberculum ossis scaphoidei und das Tuberculum ossis trapezii dienen als laterale Ansatzstellen für das Retinaculum flexorum (S. 163), das Bindegewebsband, das das „Dach“ des Karpaltunnels bildet (3.40). Beide Tuberculi befinden sich auf der palmararen Seite des Handgelenks in der Nähe der Handgelenksfurche. Die beiden liegen oft so nahe beieinander, dass man sie kaum voneinander unterscheiden kann. Sie sind jedoch entweder gemeinsam oder individuell palpierbar.

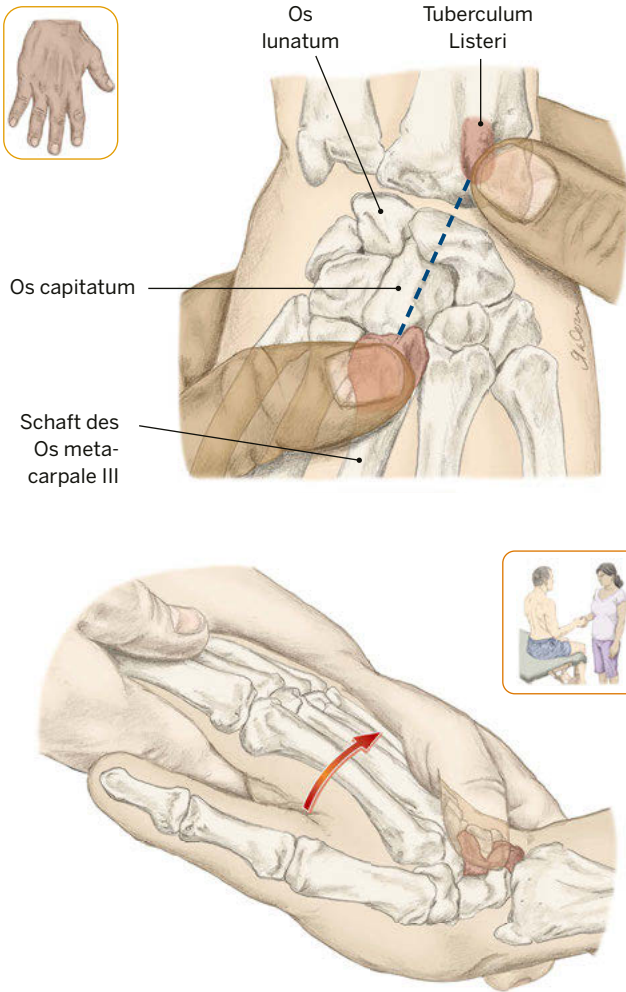


Tuberculum ossis scaphoidei und Tuberculum ossis trapezii

1. Lokalisieren Sie die radiale Oberfläche des Os scaphoideum an der Handgelenksfurche. Gleiten Sie dann mit dem Daumen auf die palmare Seite des Kahnbeins.
- 2.erspüren Sie mit Ihrer Daumenkuppe den runden Knochenvorsprung unmittelbar distal von der Handgelenksfurche (3.41).
3. Führen Sie das Handgelenk leicht in Palmarflexion, um das Umgebungsgewebe zu entspannen (3.42).

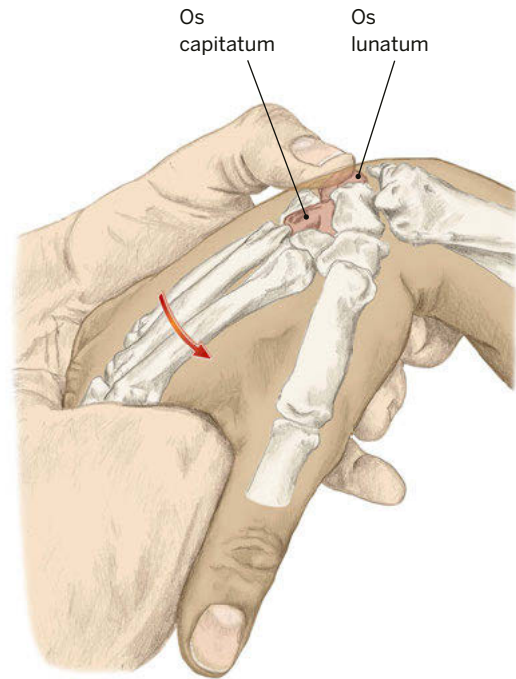


Finden Sie sich distal vom Processus styloideus radii?



3.44 Rechte Hand, Handgelenk in Dorsalextension, Ansicht von radial

3.43 Rechtes Handgelenk, Ansicht von dorsal. Ziehen Sie beim Handgelenk in Neutral-Null-Stellung eine gedachte Linie zwischen dem Tuberculum Listeri und der Basis des Os metacarpale III und lokalisieren Sie das Os capitatum



3.45 Rechte Hand, Handgelenk in Palmarflexion, Ansicht von radial

Os lunatum und Os capitatum

Das **Os lunatum** (Mondbein) ist der am häufigsten luxierte Handwurzelknochen. Er liegt distal und medial vom Tuberculum Listeri (S. 118). Befindet sich das Handgelenk in Neutral-Null-Stellung, ist das Os lunatum kaum zu palpieren. Bei flektiertem Handgelenk gleitet das Os lunatum jedoch zur dorsalen Oberfläche.

Das **Os capitatum** (Kopfbein) ist der größte Handwurzelknochen und befindet sich distal vom Os lunatum. Auf seiner dorsalen Oberfläche liegt eine leicht zu palpierende flache Grube.

Obwohl Os lunatum und Os capitatum tief unter den Extensorensehnen versteckt sind, sind beide auf ihrer dorsalen Oberfläche palpierbar und können zwischen dem Tuberculum Listeri und dem Schaft des Os metacarpale III isoliert ertastet werden (3.43).

Os lunatum und Os capitatum

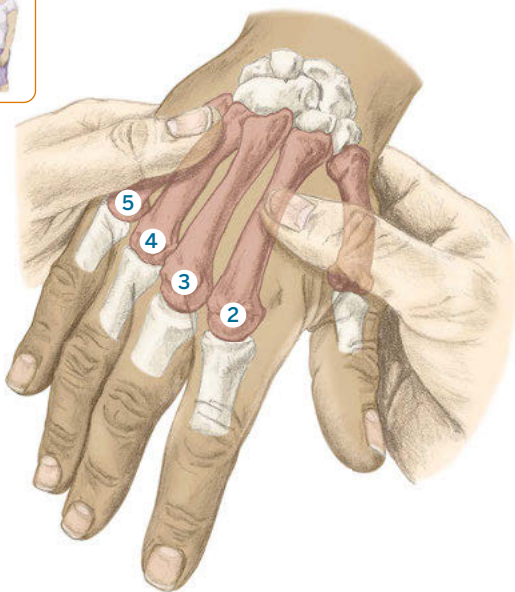
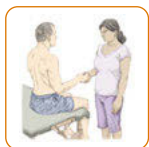1. Lokalisieren Sie das Tuberculum Listeri und die Basis des Os metacarpale III. Führen Sie das Handgelenk in eine leichte Dorsalextension und legen Sie den

Daumen zwischen diese Punkte. Beobachten Sie, wie er dort in eine kleine Grube fällt. Hier befinden sich Os lunatum und Os capitatum (3.44).

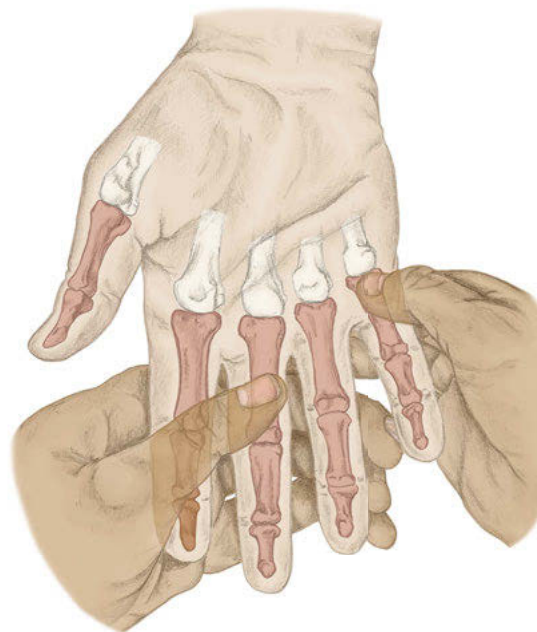
2. Legen Sie Ihren Daumen an das proximale Ende dieser Grube. Führen Sie das Handgelenk anschließend in Palmarflexion und spüren Sie, wie sich das Os lunatum gegen Ihren Daumen presst (3.45). Führen Sie das Handgelenk nun in Dorsalextension und spüren Sie, wie das Mondbein wieder verschwindet.
3. Legen Sie den Daumen nun ans distale Ende der Grube. Dabei stößt er an die Basis des Os metacarpale III. Führen Sie das Handgelenk passiv in Palmarflexion und beobachten Sie, wie das Os capitatum gegen Ihren Daumen rollt und somit seine eigene Grube „ausfüllt“.

- ☒ Befinden Sie sich zwischen dem Tuberculum Listeri und dem Schaft des Os metacarpale III? Palpieren Sie das Os lunatum distal und lateral vom Rand des Tuberculum Listeri? Spüren Sie, wie sich bei der Palmarflexion ein kleiner Höcker gegen Ihren Daumen presst?

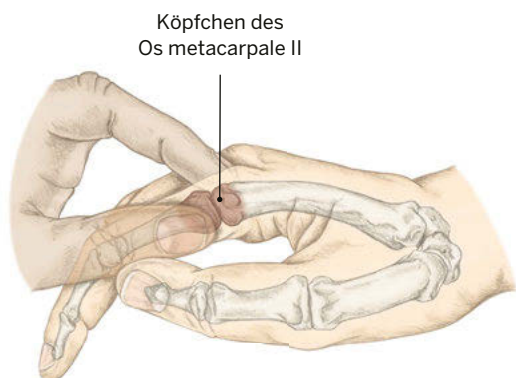
capitatus (von lat. caput) / kopfförmig
lunatus (von lat. luna) / (halb-)mondförmig



3.46 Das Bewegungsausmaß zwischen dem Os metacarpale IV und V ist größer als das zwischen dem Os metacarpale II und III



3.47 Rechte Hand, Ansicht von palmar



3.48 Zeigefinger, Ansicht von radial

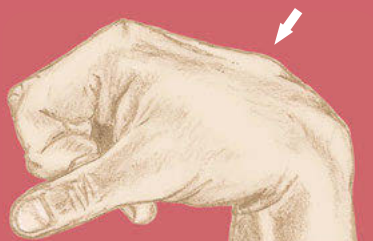Ossa metacarpalia und Phalangen

Die Finger enthalten keine eigenen Muskeln, sondern nur die Sehnen der Mm. digitorum und starke Bänder, die die Phalangen eines jeden Fingers zusammenhalten.

Ossa metacarpalia und Phalangen

1. Palpieren Sie die dorsale Oberfläche der Hand Ihres Partners und erspüren Sie die oberflächlich liegenden Schäfte dieser Mittelhandknochen. ertasten Sie die Mm. interossei zwischen den Ossa metacarpalia (S. 157). Bewegen Sie dann die Ossa metacarpalia sanft nach oben und unten (3.46).
2. Drehen Sie die Hand und erkunden Sie die Ossa metacarpalia und die Phalangen von der palmaren Seite. Dort liegen sie tief unter dem Palmargewebe (3.47).
3. Gleiten Sie nach distal und ertasten Sie, wo die Köpfe der Ossa metacarpalia auf die Phalangen treffen und dort die großen „Knöchel“, die Artt. metacarpophalangeae, bilden (3.48). Bringen Sie eine Art. metacarpophalangealis passiv in die Flexion und unterscheiden Sie zwischen dem Kopf des Os metacarpale und der Basis der Phalanx proximalis.
4. Gleiten Sie nach distal zu den Phalangen und palpieren Sie die schlanken Sehnen, Bänder und bindegewebigen Strukturen der Finger. Spüren Sie, dass kein Muskelgewebe vorhanden ist?

Um die **Artt. carpometacarpales** zu lokalisieren (siehe rechts), bitten Sie Ihren Partner, die Finger zu beugen und zu strecken. Etwa drei bis fünf Zentimeter distal von der Stauchungsfurche am Handgelenk befindet sich eine Reihe von Höckern auf dem Handrücken. Das sind die Basen der Ossa metacarpalia, die mit den Ossa carpalia artikulieren und dadurch die Artt. carpometacarpales bilden.



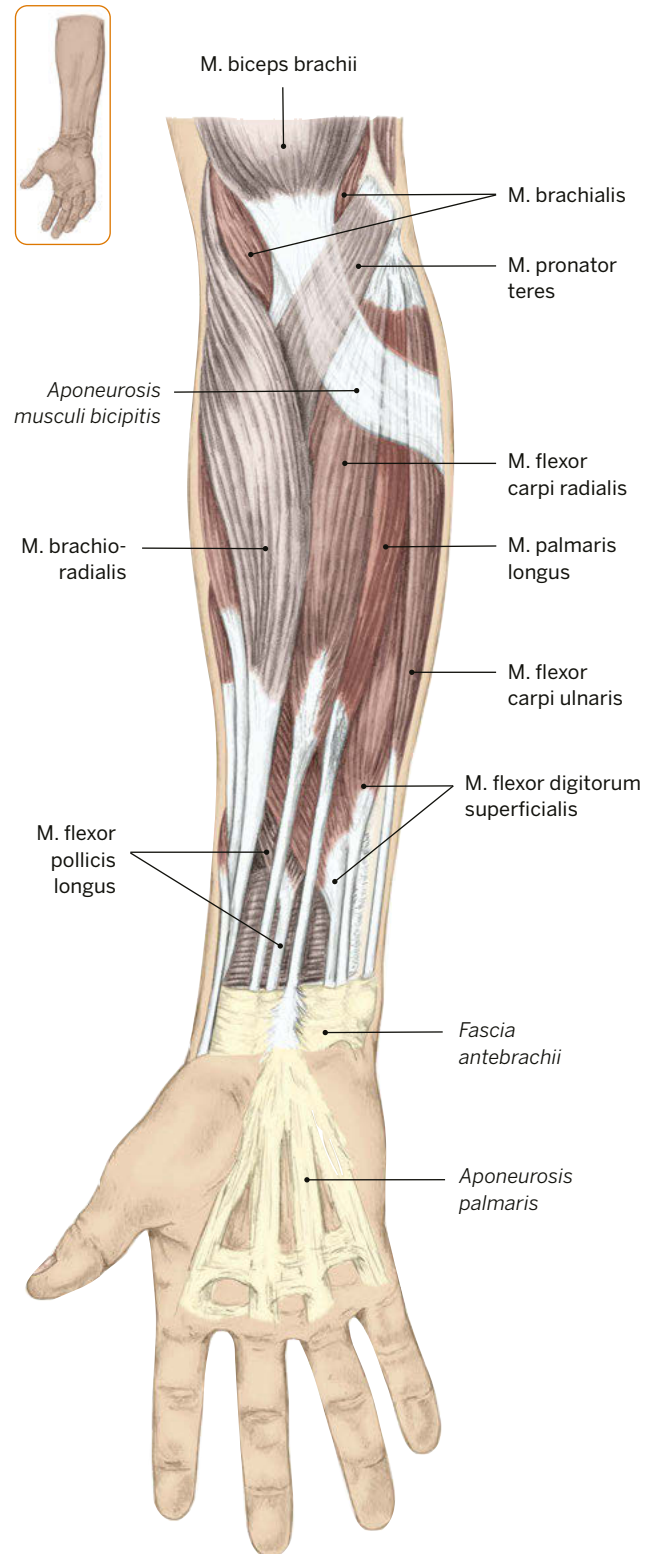
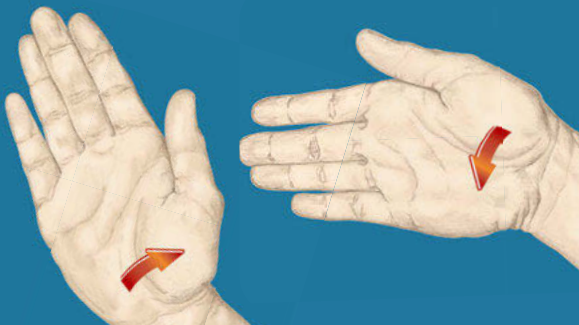
Unterarm- und Handmuskulatur

Übersicht

Die Unterarmmuskeln erzeugen primär Bewegungen im Handgelenk und den Fingern. Viele weisen eine kleine, spindelförmige Form auf und gehen am distalen Teil des Unterarms in platzsparende Sehnen über. Diese Sehnen erstrecken sich über das Handgelenk bis in die Hand und die Finger. Durch die vielen Muskeln und Sehnen am Unterarm kann es schwierig sein, einzelne Muskeln isoliert zu palpieren. Um das Palpieren zu vereinfachen, wurden die Muskeln in diesem Kapitel in vier Hauptgruppen eingeteilt:

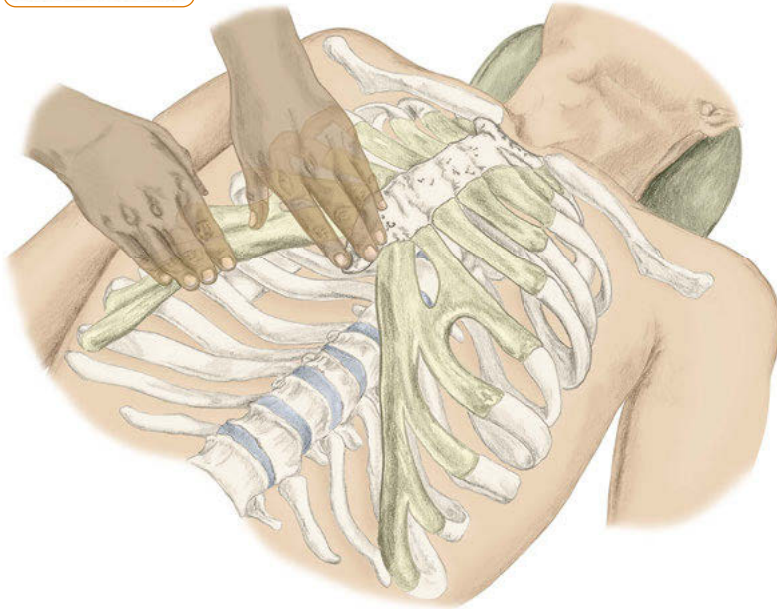
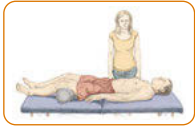- Muskeln, die primär auf das **Ellenbogengelenk** wirken:
 - M. brachialis
 - M. brachioradialis
- Muskeln, die primär das **Handgelenk und/oder die Finger** bewegen (*Mm. carpi, Mm. digitorum und M. palmaris*). Diese Gruppe kann in vier weitere Untergruppen unterteilt werden:
 - Finger- und Handgelenksexpressoren
 - Finger- und Handgelenksflexoren
 - Muskeln für die Ulnarabduktion des Handgelenks
 - Muskeln für die Radialabduktion des Handgelenks (Einige Muskeln, die das Handgelenk bewegen, können es sogar in zwei Bewegungsrichtungen führen. So zieht der M. flexor carpi ulnaris zum Beispiel das Handgelenk sowohl in Palmarflexion als auch in Ulnarabduktion.)
- Muskeln, die eine Drehbewegung zwischen **Radius und Ulna** erzeugen:
 - M. pronator teres
 - M. pronator quadratus
 - M. supinator
- Kurze und lange Muskeln, die den **Daumen** bewegen (*Mm. pollicis*)

Der Unterschied zwischen der **Radialabduktion (links)** und der **Ulnarabduktion (rechts)** des Handgelenks kann verwirrend sein, wenn der Unterarm proniert oder supiniert ist. Die Bewegungen bleiben jedoch identisch, egal, welche Position der Unterarm einnimmt.



3.49 Unterarm und Hand rechts, Ansicht von ventral; bei Handfläche Haut entfernt

Route 5 „Brustbeinkamm“



4.45 Partner in Rückenlage, Palpation von Sternum, Processus xiphoideus und dem Rand des Brustkorbs

Sternum

Das Sternum weist verschiedene Orientierungspunkte auf (S. 173). Zwischen den medialen Enden der Schlüsselbeine befindet sich die **Fossa jugularis sterni**. Sie kann flach oder schalenförmig sein. Obwohl an ihr selbst keine Muskeln ansetzen, verläuft der M. sternocleidomastoideus über sie hinweg und die infrahyoidale Muskulatur setzt in der Tiefe unter ihr an.

Das **Manubrium**, der kraniale Teil des Sternums, artikuliert mit den Claviculae, der ersten Rippe und der zweiten Rippe. Der **Corpus sterni** befindet sich kaudal vom Manubrium und bildet den Hauptteil des Brustbeins. Die Verbindung zwischen Manubrium und Corpus sterni wird als **Angulus sterni** bezeichnet.

Am kaudalen Ende des Sternums befindet sich der **Processus xiphoideus**. Er kann etwa zwei bis drei Zentimeter lang oder überhaupt nicht vorhanden sein. Er dient als Ansatzstelle für die Aponeurose der Bauchmuskeln. Manubrium, Corpus sterni und Processus xiphoideus liegen oberflächlich und werden nur von Faszien und der Sehne des M. pectoralis major bedeckt.

Fossa jugularis sterni, Manubrium und Sternum

1. Partner in Rückenlage. Legen Sie den Finger auf das Sternum in der Mitte der Brust Ihres Partners.
2. Gleiten Sie nach kranial, bis Sie die Fossa jugularis sterni an der oberen Spitze des Sternums erreichen. Erkunden Sie die Fossa und ihre Lage neben den Sternoclaviculargelenken.
3. Gleiten Sie mit den Fingern von der Fossa jugularis sterni nach kaudal auf das Manubrium und den Corpus sterni. Erkunden Sie alle Kluften und Erhebungen auf diesem „flachen“ Knochen. Palpieren Sie auch lateral zur Verbindung mit dem Rippenknorpel hin.

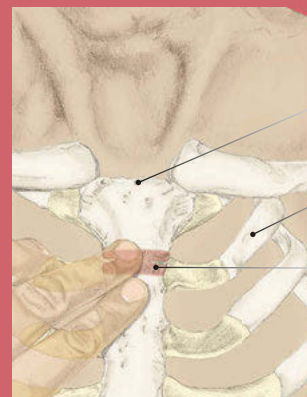Processus xiphoideus

1. Gleiten Sie mit den Fingern nach kaudal vom Sternum auf die Bauchmuskeln. Gehen Sie jetzt zur kaudalsten Sternumspitze zurück. Das ist der Processus xiphoideus (4.45). Palpieren Sie ihn vorsichtig.

Finden Sie sich am kaudalsten Punkt des Sternums?

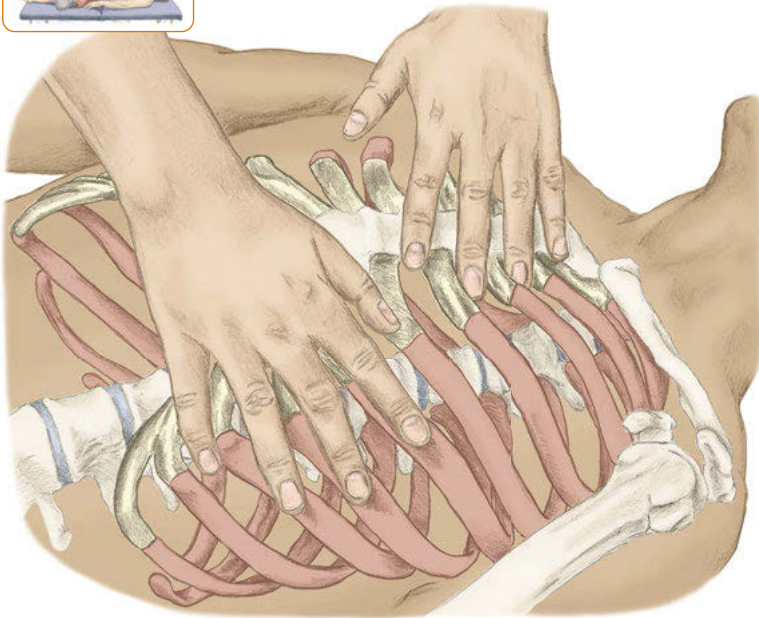
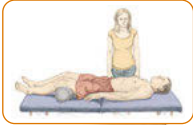Partner in Rückenlage. Der **Angulus sterni** ist der Verbindungspunkt zwischen dem Manubrium und dem Sternum. Führt man horizontal darüber, spürt man einen kleinen Höcker oder eine kleine Einbuchtung. Lokalisieren Sie die Fossa jugularis sterni und gleiten am Manubrium entlang nach kaudal. Palpieren Sie innerhalb eines Durchmessers von zwei bis fünf Zentimetern nach einer Kante oder Grube, die sich horizontal über das Sternum erstreckt.

Die zweite Rippe setzt in Höhe des Angulus sterni am Sternum an. Gleiten Sie mit den Fingern vom Angulus nach lateral. Spüren Sie die runde Oberfläche der Rippe?



Ansicht von ventral

abdomen (lat.) / Bauch
costa (lat.) / Rippe



4.46 Partner in Rückenlage, Palpation der Rippen

Rippen und Rippenknorpel

Die **Rippen** artikulieren dorsal mit den Brustwirbeln und führen dann um den Thorax herum zur Brust (S. 173). Sie sind über den **Cartilago costalis** (Rippenknorpel) mit dem Sternum verbunden und verlaufen mit dem Rippenknorpel in unterschiedlichen Winkeln um den Rumpf.


Der gesamte Brustkorb ist von Muskelgewebe bedeckt, aber die Rippen an der Seite des Rumpfes sind leicht zugänglich. Die Zwischenräume werden von der Interkostalmuskulatur ausgefüllt, die problemlos palpieren werden kann.

Beachten Sie beim Erkunden des Thorax seine Dreidimensionalität. Die lateralen Anteile werden oft vernachlässigt. Wenn Sie den Rumpf erkunden, verbinden Sie in Gedanken und mit den Händen alle Anteile miteinander. Manche Muskeln, zum Beispiel die tiefen Bauchmuskeln und die Interkostalmuskeln, umhüllen den Thorax regelrecht.

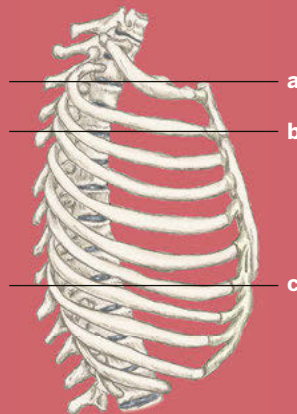
Sparen Sie beim Palpieren jedoch das Mammagewebe (Brustgewebe) aus. Fragen Sie Ihren Partner, egal ob weiblich oder männlich, ob Sie das umgebende Gewebe palpieren dürfen.

Rippen und Rippenknorpel

1. Rückenlage. Gleiten Sie vom Sternum nach lateral auf den Rippenknorpel. Palpieren Sie seine gerundete Oberfläche.
2. Gleiten Sie vom Knorpel in den Zwischenraum. Erkunden Sie diesen Bereich nach lateral. Folgen Sie dem Sternumverlauf und lokalisieren und erkunden Sie jede Rippen-Knorpel-Verbindung und deren Zwischenräume (4.46).

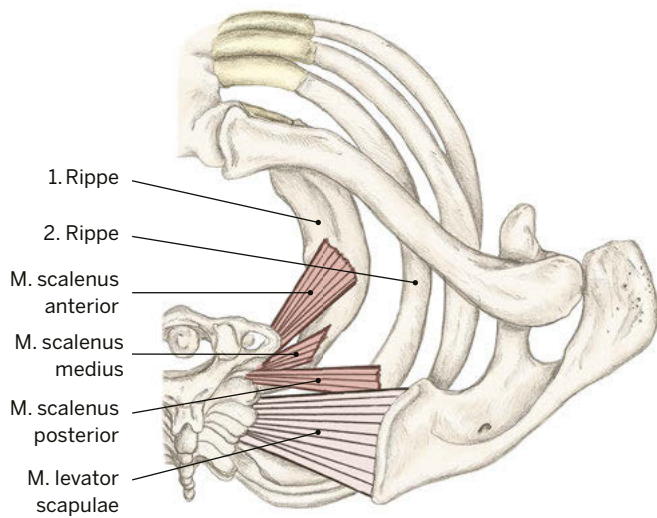
-  Können Sie erspüren, wie sich der Verlauf der Rippen um den Körper herum verändert? Können Sie die runden Rippenschäfte von den grubenähnlichen Zwischenräumen unterscheiden? Bitten Sie Ihren Partner, tief ein- und auszuatmen und achten Sie auf den veränderten Platz zwischen den Rippen.

Fossa jugularis sterni, Angulus sterni und Processus xiphoideus können als Orientierungspunkte an der Wirbelsäule dienen. Die Fossa jugularis liegt auf derselben Transversalebene wie der Processus spinosus von Th2 (a). Der Angulus sterni befindet sich auf Höhe des Dornfortsatzes von Th4 (b) und der Processus xiphoideus liegt direkt gegenüber vom Wirbelkörper Th10 (c). Natürlich wird die Lage der Rippen von vielen Faktoren wie zum Beispiel Haltung und Körpertyp beeinflusst, deshalb sind diese Angaben nur als Richtwerte zu betrachten.

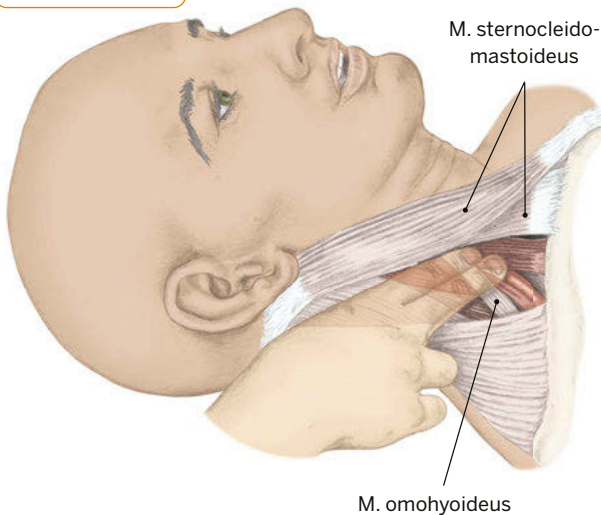
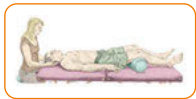

Stellen Sie sich neben Ihren Partner und palpieren Sie mit einer Hand die Fossa jugularis, während Sie mit der anderen Hand den Processus spinosus von Th2 lokalisieren. Achten Sie darauf, ob sie einen Unterschied bezüglich der Höhe dieser beiden Punkte sehen und fühlen. Probieren Sie nun das gleiche für Th4 und Th10 und deren Gegenstücke aus.

cricoideus (lat., von gr. *krikos*) / ringförmig
jugulum (lat.) / Kehle
manubrium (lat.) / Griff, Stiel



5.45 Faserrichtung der Mm. scaleni und des M. levator scapulae, Ansicht von kranial. Muskeln nicht maßstabsgetreu



5.46 Partner in Rückenlage; Kontraktion der Mm. scaleni bei der Einatmung

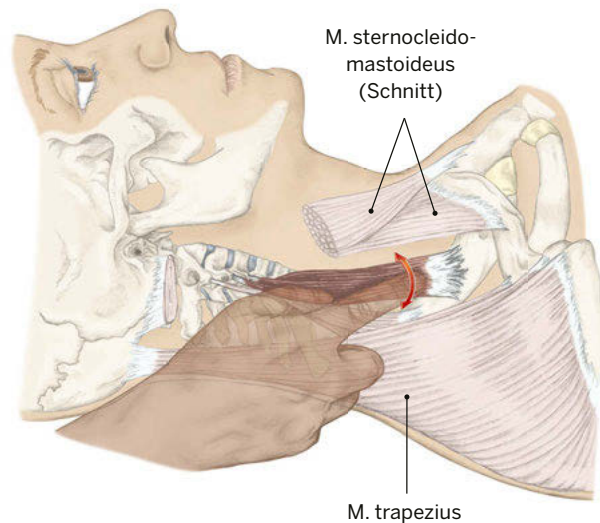
Die Mm. scaleni als Gruppe

1. Partner in Rückenlage. Umfassen Sie den Kopf und führen Sie ihn somit leicht in eine passive Flexion, um ein leichteres Palpieren zu ermöglichen. Legen Sie die Fingerspitzen auf die ventrale und laterale Seite des Halses zwischen den M. sternocleidomastoideus und den M. trapezius.
2. Palpieren Sie mit sanftem Druck der Fingerspitzen die sehnigen, oberflächlichen Muskelbäuche innerhalb dieses Dreiecks.

✓ Befinden Sie sich zwischen dem M. sternocleidomastoideus und dem M. trapezius? Bitten Sie Ihren Partner, tief in den Brustkorb einzuatmen. Spüren Sie dabei die Muskeln in diesem Dreieck kontrahieren (5.46)?

Wann werden die Mm. scaleni benutzt?

- Wenn man tief in den Brustkorb einatmet
- Wenn man sich ein Handy zwischen Ohr und Schulter klemmt
- Beim Stabilisieren des Kopfes, wenn man in zurückgelehnter Position liest



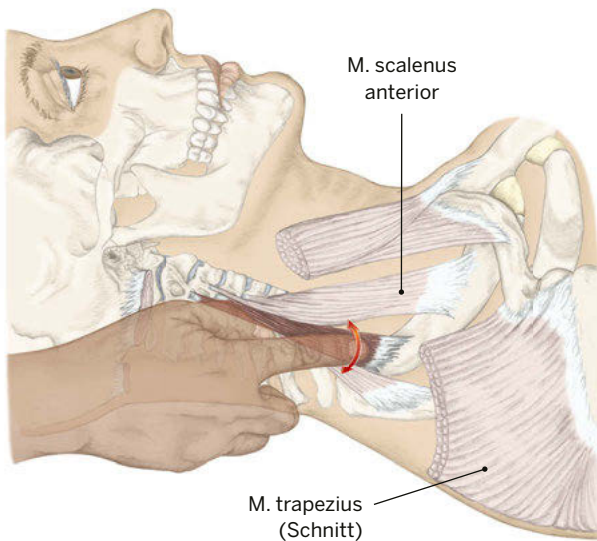
5.47 Partner in Rückenlage, Palpation des M. scalenus anterior

M. scalenus anterior und M. scalenus medius

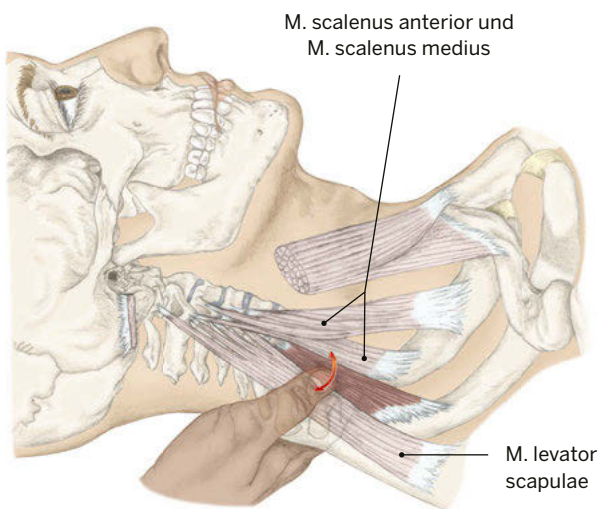
1. Partner in Rückenlage. Da der M. scalenus anterior teilweise unter dem lateralen Rand des M. sternocleidomastoideus liegt, drehen Sie den Kopf Ihres Partners leicht in die entgegengesetzte Richtung, um ihn spürbarer zu machen. Palpieren Sie vorsichtig unter dem lateralen Rand des M. sternocleidomastoideus und streichen Sie über den Bauch des M. scalenus anterior (5.47).
2. Folgen Sie dem Muskelverlauf nach kaudal bis unter die Clavicula.

3. Gleiten Sie lateral auf den M. scalenus medius und achten Sie auf seinen ähnlich geformten Muskelbauch (5.48).

✓ Haben die von Ihnen erspurten Muskeln eine schlanke, sehnige Struktur? Wenn Sie ihnen nach kaudal folgen, verschwinden sie unter der Clavicula in Richtung der Rippen? Können Sie ihnen nach kranial bis zu den Processus transversi der Halswirbel folgen? Bitten Sie Ihren Partner, den Kopf leicht anzuheben. Können Sie spüren, wie die Mm. scaleni kontrahieren?



5.48 Partner in Rückenlage, Ansicht von lateral; Palpation des M. scalenus medius



5.49 Partner in Rückenlage, Ansicht von lateral; Palpation des M. scalenus posteriora

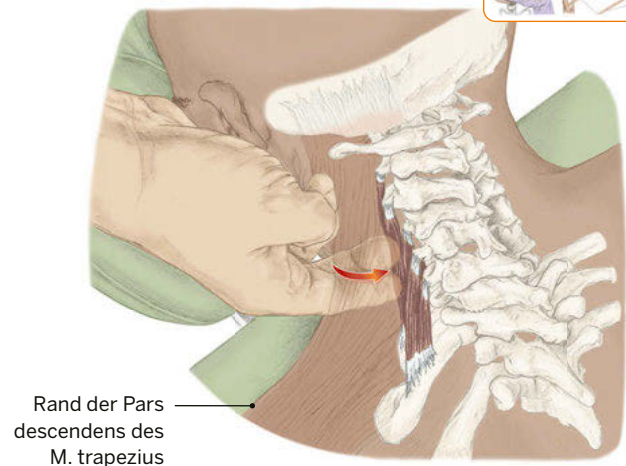
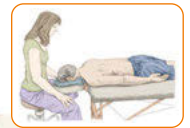🖐️ Alle Mm. scaleni

Partner in Bauchlage. Beginnen Sie, indem Sie den Rand der Pars descendens des M. trapezius aufsuchen (S. 68). Greifen Sie dann mit den Fingern unter den ventralen Rand des Trapezius in das laterale Halsgewebe (5.50). Der M. levator scapulae befindet sich unmittelbar vor dem M. trapezius, gefolgt von den Mm. scaleni posterior und medius.

🖐️ M. scalenus posterior

1. Partner in Rückenlage. Der M. scalenus posterior verläuft lateral am Hals zwischen dem M. scalenus medius und dem M. levator scapulae (S. 83).
2. Lokalisieren Sie den M. scalenus medius und den M. levator scapulae. Legen Sie einen Finger zwischen die Muskelbäuche und lassen Sie ihn nach kaudal einsinken (5.49).
3. Streichen Sie über das dünne Gewebeband, das lateral von den Processus transversi bis zur 2. Rippe verläuft.

- ✓ Um zwischen dem M. scalenus posterior und dem M. levator scapulae zu unterscheiden, lokalisieren Sie den M. scalenus posterior und bitten Sie Ihren Partner, langsam die Scapula in Elevation zu führen. Da der M. scalenus posterior an dieser Bewegung nicht beteiligt ist, werden seine Fasern dabei nicht kontrahieren. Wenn Sie Ihren Partner jedoch bitten, langsam in den Brustkorb einzuatmen, sollten Sie seine Fasern kontrahieren spüren.



5.50 Partner in Bauchlage, Ansicht von dorsolateral; Palpation der Mm. scaleni medius und posterior

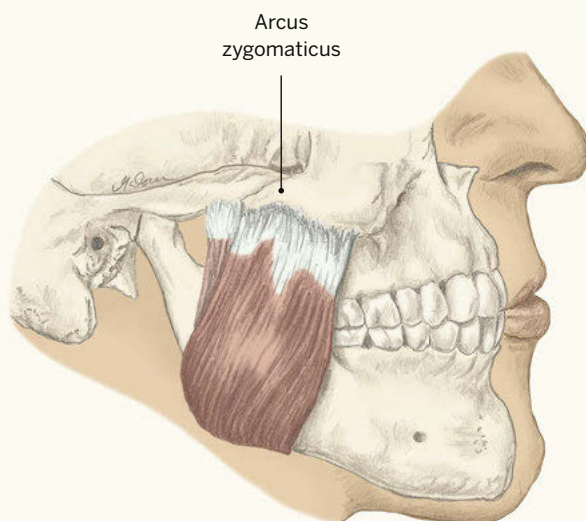
Die Existenz eines vierten Muskels, des **M. scalenus minimus**, ist eine von zahlreichen Variationen in der Scaleni-Gruppe. Er ist bei etwa 40 % der Bevölkerung vorhanden und verläuft meistens vom sechsten oder siebten Halswirbel bis zur 1. Rippe oder der Pleurakuppel. Er liegt kaudal vom M. scalenus anterior und in dessen Tiefe und kann sehr kräftig sein.

Musculus masseter ►

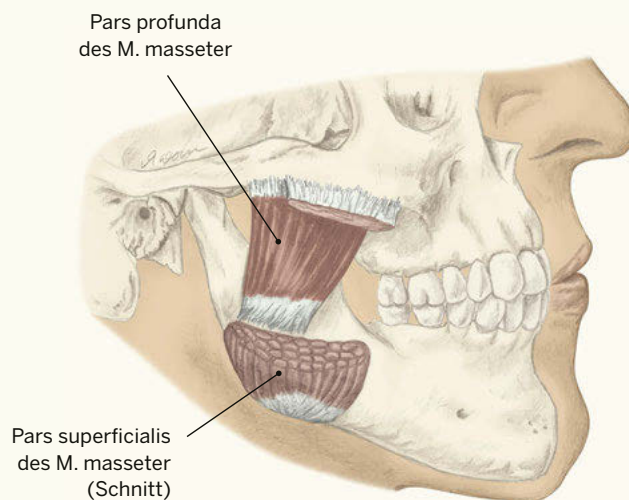
Der M. masseter ist im Verhältnis zu seiner Größe der kräftigste Muskel im Körper. Zusammen können die beiden Masseter eine Beißkraft von knapp 75 Kilogramm entwickeln – das reicht aus, um einen Finger abzubeißen! Er ist der primäre Kaumuskel und kommt auch beim Sprechen und Schlucken zum Einsatz.

Der viereckige M. masseter liegt seitlich an der Mandibula und besteht aus zwei überlappenden Muskelbäuchen.

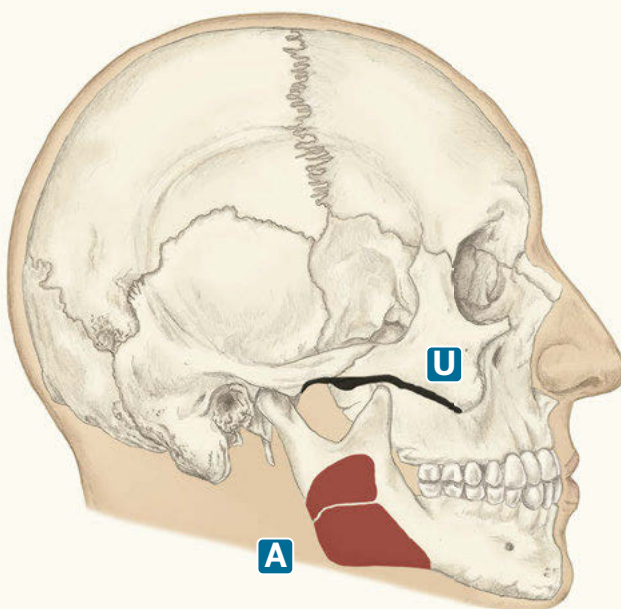
Die Pars superficialis, der oberflächliche Anteil, kann vom Gesicht aus palpiert werden (5.51), die Pars profunda, der tief liegende Teil, ist vom Mundinneren aus zugänglich (5.52). Der M. masseter liegt in der Tiefe unter der Glandula parotis (Ohrspeicheldrüse, S. 272), ist aber trotzdem leicht palpierbar.



5.51 M. masseter, Pars superficialis, Ansicht von lateral



5.52 Ansicht von lateral



5.53 Ursprung und Ansatz

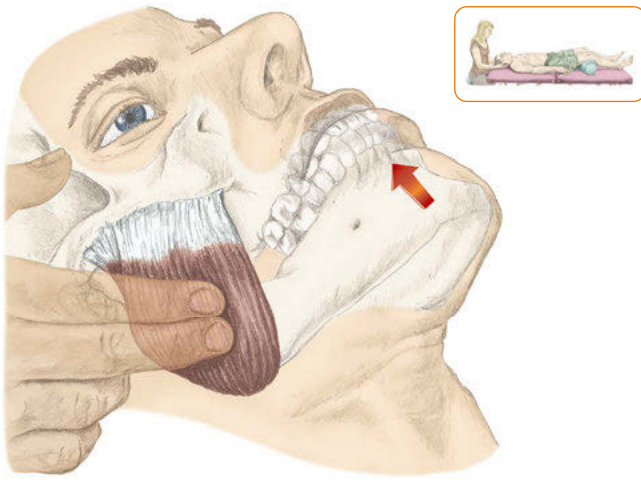
M. masseter

- F** **Adduktion** der Mandibula (Art. temporomandibularis)
Hilfsmuskel für die **Protraktion** der Mandibula (Art. temporomandibularis)
- U** Arcus zygomaticus
- A** Angulus mandibulae und Ramus mandibulae
- N** N. trigeminus (V) (N. mandibularis)

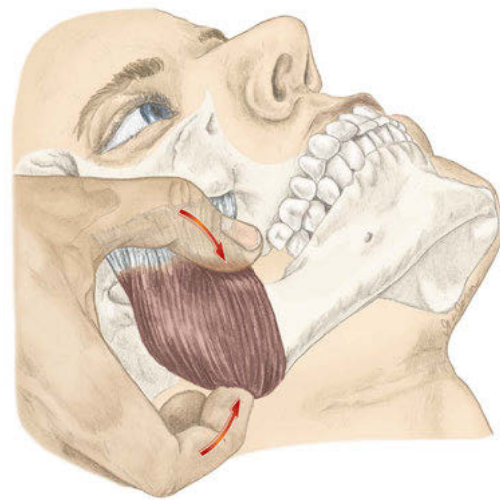
Wann wird der M. masseter benutzt?

- Beim Reden, Plappern, Tratschen, Quatschen
- Beim Kaugummikauen
- Beim Zähneknirschen während eines Streits

Masseter (von gr.) / kauen, bezeichnet den Kaumuskel



5.54 Partner in Rückenlage, den Kiefer zusammengepresst



5.55 Partner mit entspanntem Kiefer, während Sie den M. masseter greifen

M. masseter

1. Partner in Rückenlage. Lokalisieren Sie den Arcus zygomaticus und den Angulus mandibulae. Legen Sie die Finger zwischen diese knöchernen Orientierungspunkte und palpieren Sie die Oberfläche des M. masseter.
2. Bitten Sie Ihren Partner, den Kiefer abwechselnd zusammenzupressen und wieder lockerzulassen, während Sie den viereckigen Muskelbauch palpieren (5.54). Erspüren Sie die Faserrichtung des Masseters,

indem Sie mit den Fingern horizontal über die Muskelfasern gleiten.

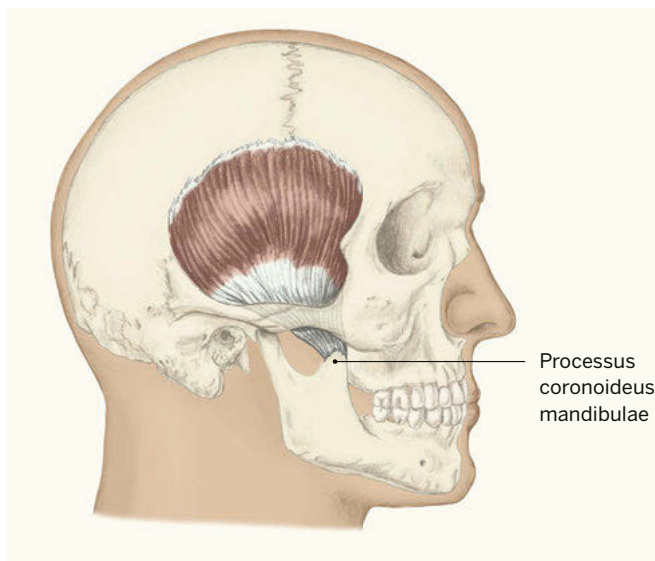
3. Bitten Sie Ihren Partner nun, sich zu entspannen und versuchen Sie, die dicken Muskelbäuche des M. masseter zu greifen (5.55).

- ☒ Können Sie den ventralen Rand des M. masseter erkennen, wenn Ihr Partner den Kiefer zusammenpresst? Spüren Sie, wie sich das Muskelgewebe dehnt, wenn Ihr Partner den Kiefer so weit wie möglich öffnet?

Musculus temporalis ►

Der M. temporalis befindet sich an der Schläfenseite des Schädels und entspringt am Os frontale, Os temporale und Os parietale (5.56). Seine Fasern laufen zu einem dicken Muskel zusammen und reichen bis unter den Arcus zygo-

maticus, wo sie am Processus coronoideus ansetzen. Obwohl der M. temporalis unter der Fascia temporalis und der A. temporalis liegt, verläuft er oberflächlich und ist gut palpierbar.

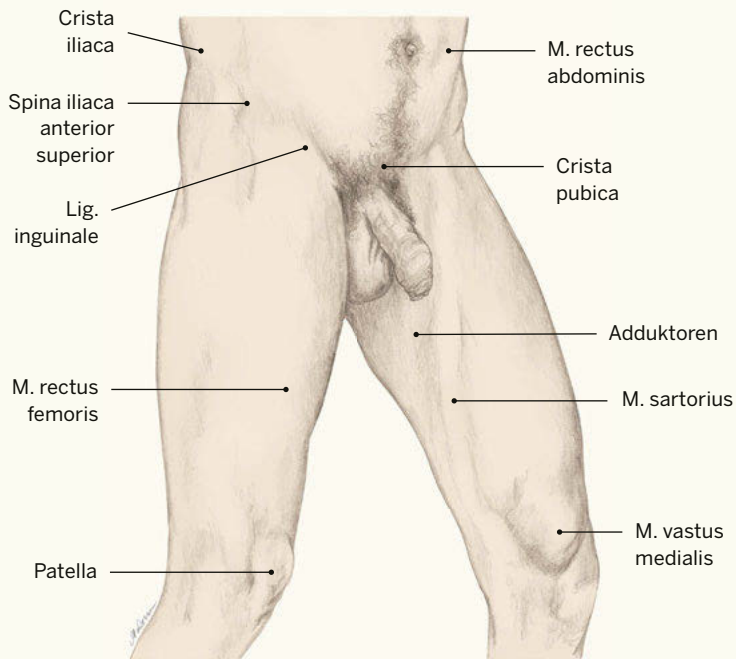


M. temporalis

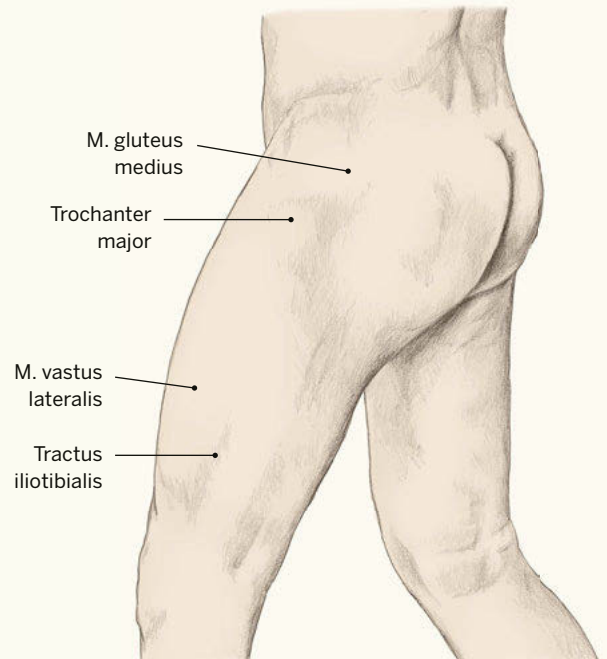
- F** **Adduktion** der Mandibula (Art. temporomandibularis)
- R** **Retraktion** der Mandibula (Art. temporomandibularis)
- U** Fossa temporalis und Fascia temporalis
- A** Processus coronoideus und ventraler Rand des Ramus mandibulae
- N** N. trigeminus (V) (N. mandibularis)

5.56 M. temporalis, Ansicht von lateral

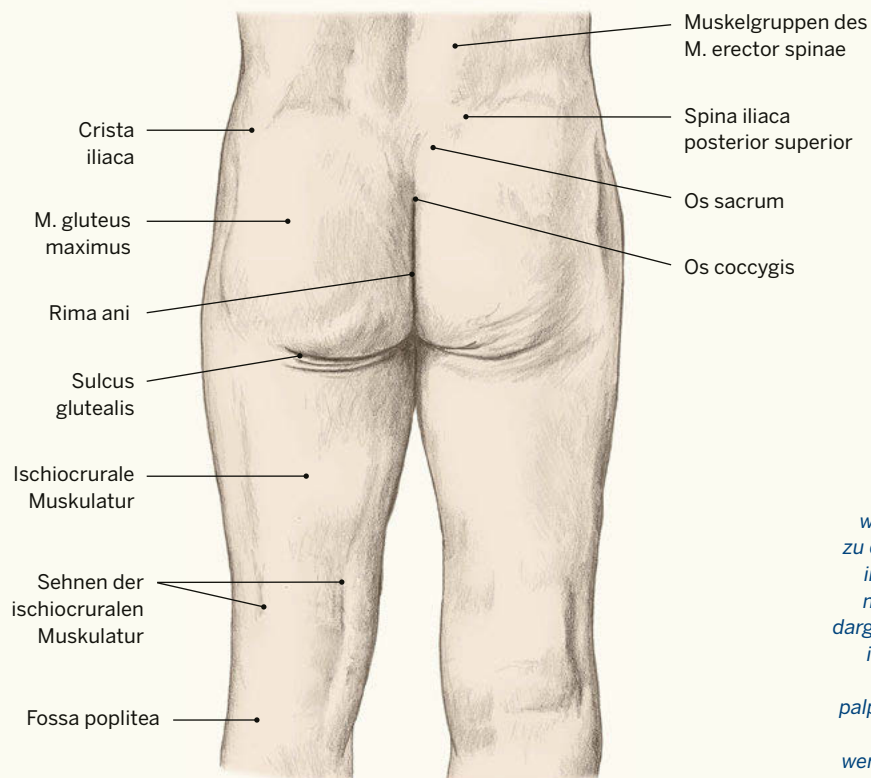
Topographische Übersicht



6.1 Ansicht von ventrolateral

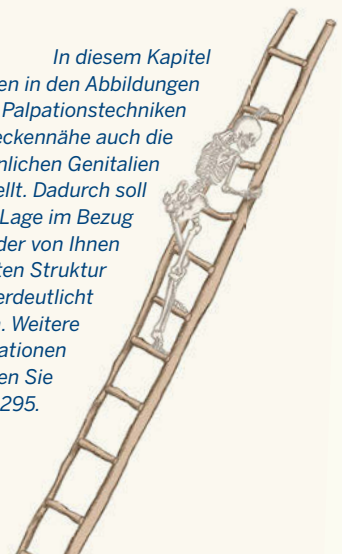

6.2 Ansicht von dorsolateral

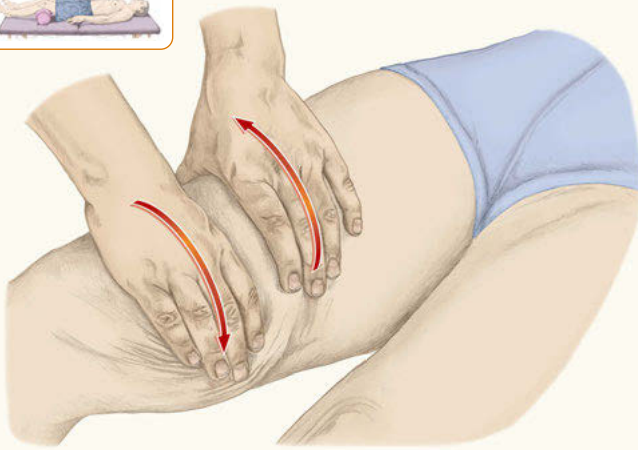
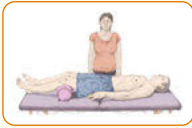

6.3 Ansicht von dorsal

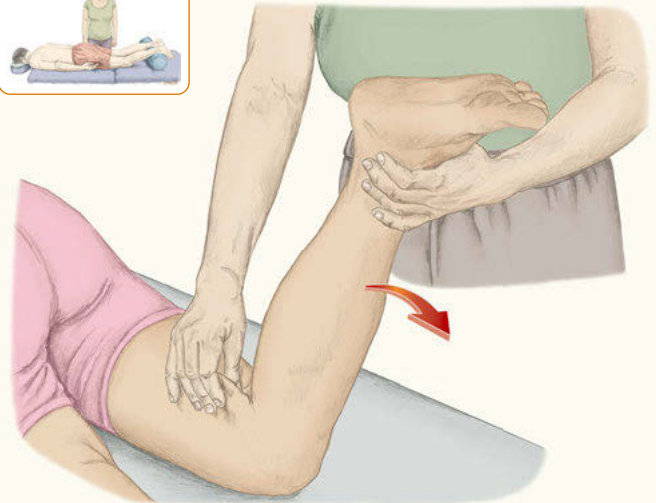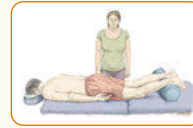In diesem Kapitel werden in den Abbildungen zu den Palpationstechniken in Beckennähe auch die männlichen Genitalien dargestellt. Dadurch soll ihre Lage im Bezug zu der von Ihnen palperten Struktur verdeutlicht werden. Weitere Informationen dazu finden Sie auf S. 295.



Erspüren von Haut und Faszien



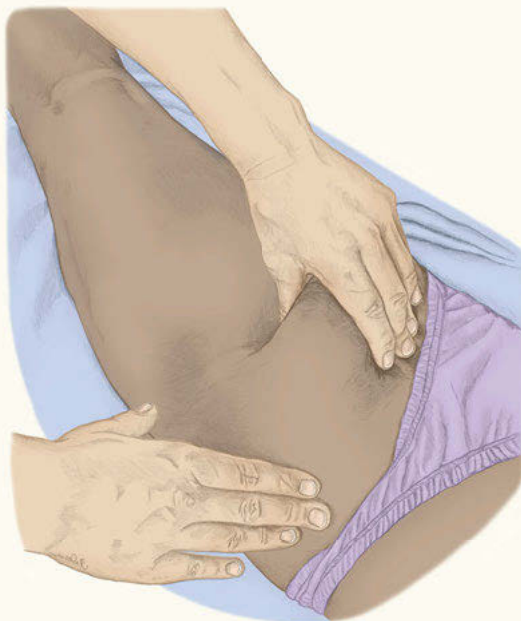6.4 Partner in Rückenlage, rechter Oberschenkel, Ansicht von medial



6.5 Partner in Bauchlage, rechter Oberschenkel, Ansicht von dorsomedial

Oberschenkel

1. Partner in Rückenlage. Legen Sie die Hände auf den Oberschenkel Ihres Partners. Tasten Sie vom Becken bis zum Knie und achten Sie auf die Gewebetemperatur. Erkunden Sie auch die medialen und lateralen Oberschenkelseiten.
2. Lassen Sie die Hände in das Oberschenkelgewebe einsinken und verschieben Sie es sanft gegeneinander (6.4). Achten Sie dabei besonders auf die Dichte und Elastizität des Gewebes. Die Haut und die Faszien unmittelbar proximal vom Knie sind zum Beispiel dünner als das Gewebe in Beckennähe.



6.6 Partner in Bauchlage, Ansicht von kraniolateral

Kniegelenk

1. Partner in Bauchlage. Umfassen Sie den Knöchel und beugen Sie passiv das Knie. Ergreifen Sie mit der anderen Hand sanft Haut und Faszie proximal vom dorsalen Knie. Lassen Sie sie zwischen den Fingern hin- und hergleiten und achten Sie auf Verschiebbarkeit und Textur.
2. Vergleichen Sie das Gewebe am Knie mit dem dickeren Gewebe am medialen Oberschenkel und der dichteren Faszie am lateralen Oberschenkel.
3. Beugen und strecken Sie passiv das Kniegelenk, während Sie immer noch in Haut und Faszie greifen (6.5). Fühlen Sie, wie sich das Gewebe bei der Kniestreckung dehnt? Setzen Sie die Bewegung fort, während Sie das Gewebe am seitlichen Oberschenkelerspüren. Falls Sie es dort nur schwer greifen können,erspüren Sie die Gewebeveränderungen mit der Handfläche.

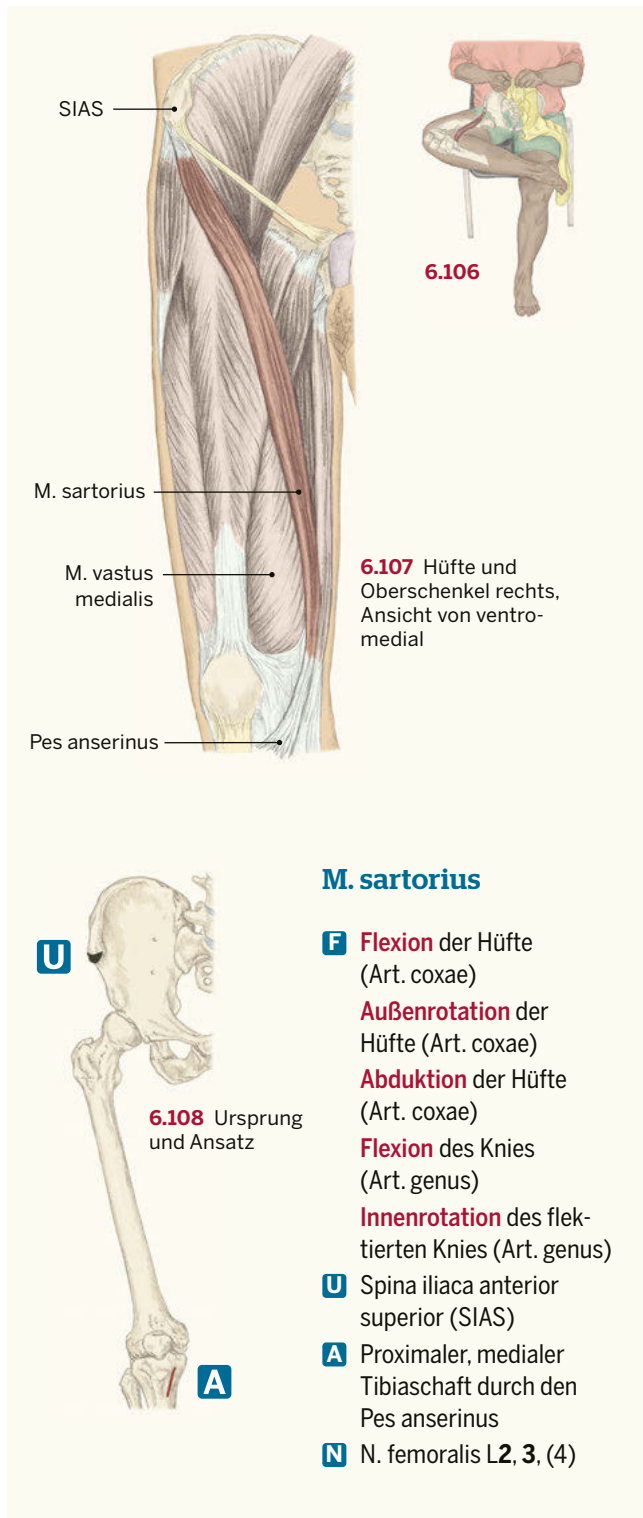
Gesäß

1. Partner in Bauchlage. Erspüren Sie mit dem Handrücken die Temperatur des dorsalen und lateralen Gesäßbereichs. Häufig ist das Gewebe dort kühler als am dorsalen Oberschenkel oder dem unteren Rücken.
2. Da das Gesäß sowohl aus großen Muskeln als auch aus Fett besteht, ist es ein guter Bereich für das Erspüren von unterschiedlichen Gewebearten. Legen Sie den Daumen auf den Sulcus glutealis (Gesäßfurche, siehe 6.3) und greifen Sie sanft in das Gesäßgewebe.
3. Erspüren Sie die gelatineartige Textur der oberflächlichen Haut und Faszie. Greifen Sie dann ein wenig tiefer und fühlen Sie die dichte, streifenartige Struktur der Gesäßmuskeln (6.6).

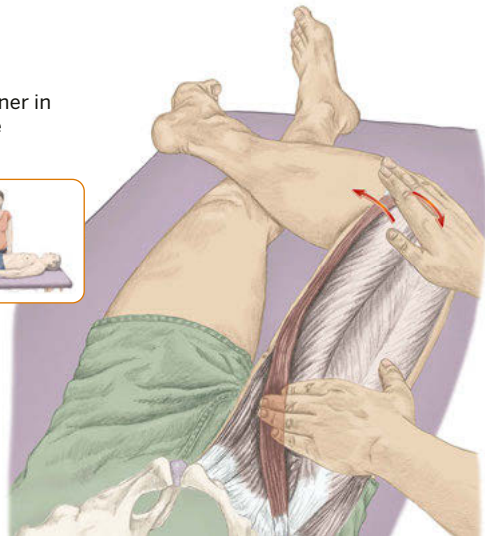
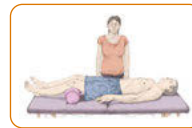Musculus sartorius ►

Der M. sartorius ist der längste Muskel im menschlichen Körper und erstreckt sich von der Spina iliaca anterior superior (SIAS) über den Oberschenkel bis zum medialen Knie (6.107). Obwohl er in seiner ganzen Länge oberflächlich verläuft, kann der schlanke Muskelbauch, der etwa zwei Finger breit ist, schwer zu isolieren sein. Seine proximalen

Fasern befinden sich lateral von der A. femoralis (S. 339). Sein Name stammt vom lateinischen Wort „sartor“, Schneider, ab und bezieht sich auf seine Fähigkeit, den Oberschenkel und das Bein in eine Position zu bringen, wie sie ein Schneider beim Nähen einnimmt (6.106).



6.109 Partner in Rückenlage



M. sartorius

1. Partner in Rückenlage. Bitten Sie Ihren Partner, seinen Fuß so zu positionieren, dass er auf dem anderen Knie aufliegt. Dadurch wird das Hüftgelenk in Flexion und Außenrotation gebracht.
2. Legen Sie die Hand flach auf die Mitte des medialen Oberschenkels. Bitten Sie Ihren Partner, sein Knie in Richtung Zimmerdecke zu drücken (Kontraktion des M. sartorius).
3. Streichen Sie mit den Fingern über den schlanken Muskel und folgen Sie ihm nach proximal bis zur SIAS und nach distal bis zur medialen Tibia (6.109).
4. Lassen Sie die Hand liegen und bitten Sie Ihren Partner, das Hüftgelenk in Neutralstellung zu bringen. Palpieren Sie jetzt erneut den M. sartorius und achten Sie darauf, wie er schräg von der SIAS bis zum medialen Oberschenkel verläuft.

Ist der von Ihnen palpierende Muskel etwa zwei Finger breit und oberflächlich? Können Sie distal von der SIAS über seine Sehne streichen? Befinden Sie sich medial vom Muskelbauch des M. vastus medialis? Der M. sartorius und der M. gracilis sind schlanke, oberflächliche Muskeln am medialen Oberschenkel. Sie können sie unterscheiden, indem Sie ihnen nach proximal folgen: Der M. sartorius führt zur SIAS, der M. gracilis zum Tuberculum pubicum.

Wann wird der M. sartorius benutzt?

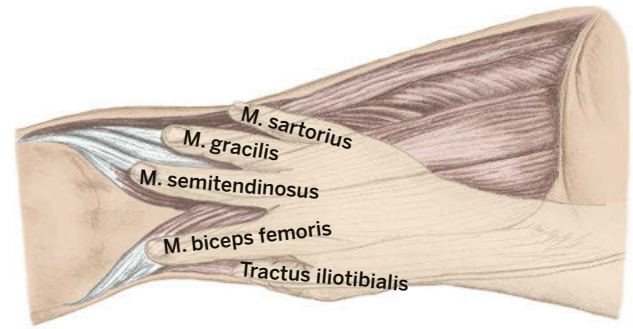
- Beim Einnehmen der Lotusposition während des Meditierens
- Beim Sitzen in der Schneiderposition (häufig bei Männern, 6.106)
- Beim Überkreuzen der Beine (häufig bei Männern und Frauen)

M. sartorius (von lat. sator) / „Schneidermuskel“

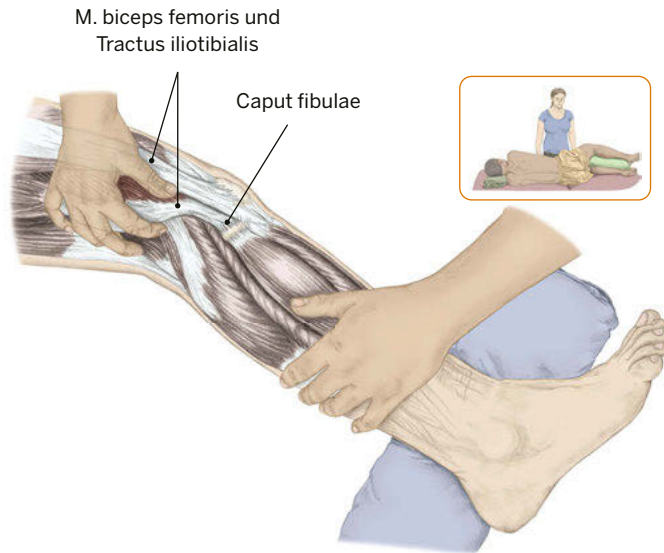
Sehnen am dorsalen Knie

Am dorsalen Knie befinden sich fünf ausgeprägte Sehnen (6.110). Die Sehne des M. biceps femoris und des Tractus iliotibialis befinden sich am laterodorsalen Knie, die Sehnen des M. sartorius, M. gracilis und M. semitendinosus verlaufen gebündelt am mediodorsalen Knie. Diese drei Sehnen laufen distal am proximalen, medialen Tibiaschaft zusammen und werden zum Pes anserinus.

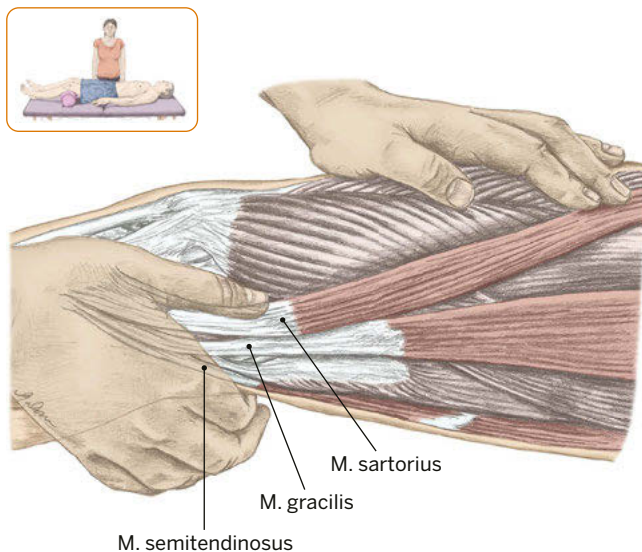
Wo befindet sich die Sehne des M. semimembranosus? Diese distale Sehne ist sehr kurz und liegt in der Tiefe unter dem M. semitendinosus und dem M. gracilis. Der distale Teil des M. semimembranosus kann zwischen den Sehnen des M. semitendinosus und des M. gracilis palpieren werden.



6.110 Partner in Bauchlage, dorsale Ansicht des rechten Oberschenkels; die Finger am dorsalen Knie zeigen die Positionen der distalen Sehnen



6.111 Partner in Seitlage, laterale Ansicht des rechten Knies, Palpation des M. biceps femoris und Tractus iliotibialis



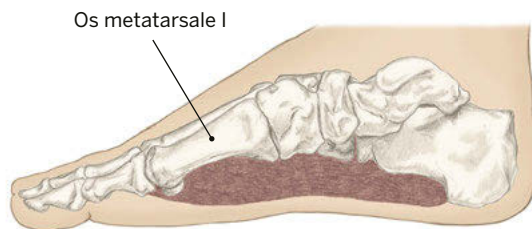
6.112 Partner in Rückenlage, mediale Ansicht des rechten Knies, Palpation der medialen Sehnen

Laterale Sehnen

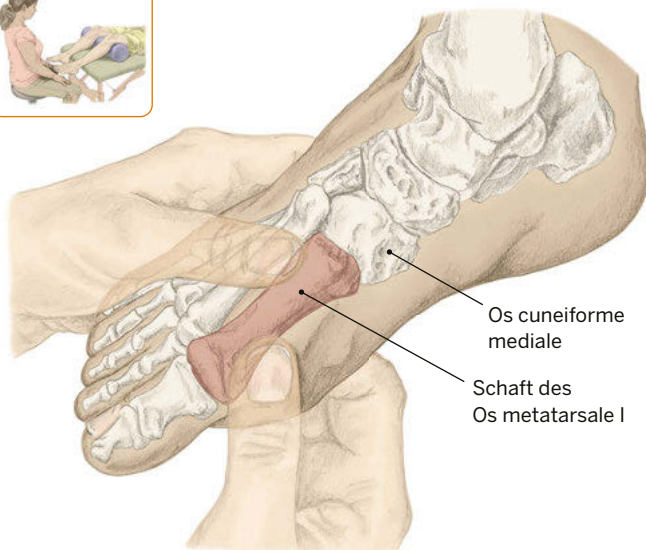
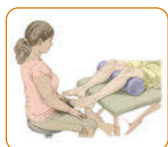1. Seitlage. Bitten Sie Ihren Partner, sein Knie zu beugen und in einem Winkel von 45° zu halten. In dieser Position sind alle Sehnen angespannt. Um sie noch stärker hervortreten zu lassen, legen Sie die Hand auf den Knöchel Ihres Partners und geben Sie einen leichten Widerstand.
2. Die ausgeprägtesten Sehnen sind die des M. biceps femoris und des M. semitendinosus. Folgen Sie der schlanken Bizepssehne nach kaudal bis zum Caput fibulae (6.111).
3. Gleiten Sie etwa zwei Zentimeter von der Sehne nach lateral und palpieren Sie den Tractus iliotibialis. Im Vergleich zur Bizepssehne ist der Tractus iliotibialis breiter und befindet sich am lateralen Oberschenkel.

Mediale Sehnen

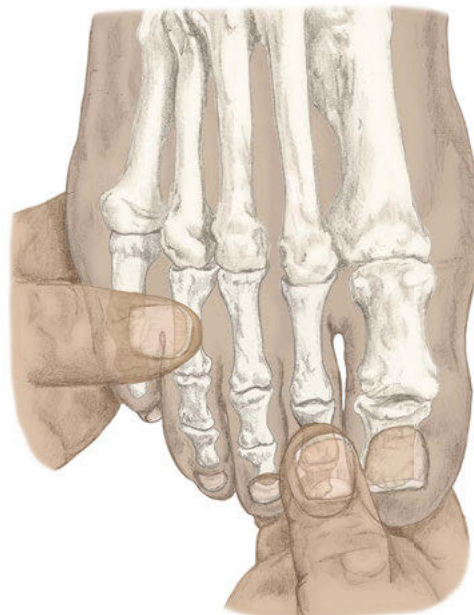
1. Rückenlage. Palpieren Sie am medialen Knie die dünne, ausgeprägte Sehne des M. semitendinosus.
2. Gleiten Sie vom M. semitendinosus nach ventral und palpieren Sie die gleichermaßen schlanke Sehne des M. gracilis.
3. Ventral vom M. gracilis befindet sich der M. sartorius. Im Vergleich zu den langen, dünnen Sehnen des M. semitendinosus und des M. gracilis ist die Sehne des M. sartorius breiter (6.112). Aus diesem Grund ist sie schwer isoliert zu palpieren.
4. Folgen Sie den drei Sehnen nach distal, wo sie zum Pes anserinus verschmelzen, der am proximalen, medialen Tibiaschaft ansetzt.



7.45 Rechter Fuß, der schattierte Bereich zeigt die Muskulatur am plantaren Teil des Fußes, Ansicht von medial



7.46 Rechter Fuß, Ansicht von dorsomedial



7.47 Palpation der Phalangen

Os metatarsale I

Anders als die langen, schlanken Ossa metatarsalia II bis V ist das Os metatarsale I kurz und kompakt. Seine dorsale und mediale Seite sind oberflächlich und leicht zugänglich, seine plantare Seite liegt tief unter mehreren dicken Muskeln (7.45). Das proximale Ende des Os metatarsale I artikuliert mit dem Os cuneiforme mediale. Dieses Gelenk bildet häufig eine sichtbare Kante auf dem Fuß, die durch das Tragen enger Schuhe gereizt werden kann.



Os metatarsale I

1. Partner im Sitz oder in der Rückenlage. Lokalisieren Sie den Schaft des Os metatarsale an der medialen Seite des Fußes.
2. Erkunden Sie die Größe und Länge des Schafts, indem Sie über die gesamte Oberfläche gleiten. Palpieren Sie die Kante am Caput des Os metatarsale und die Verbindung zum Os cuneiforme mediale (7.46).



Sind Kopf und Basis breiter als der Schaft des Os metatarsale? Spüren Sie die zylindrische Form des Schafts?

Phalangen

Anders als der Hallux bestehen die 2. bis 5. Zehen aus jeweils drei Phalangen. An jedem Zeh befinden sich zwei Gelenke, das proximale Interphalangealgelenk (Art. interphalangealis proximalis, PIP) und distale Interphalangealgelenk (Art. interphalangealis distalis, DIP).



Phalangen

1. Partner im Sitz oder in der Rückenlage. Palpieren Sie alle Flächen der Zehen und achten Sie auf das dünne Gewebe an den Innenseiten. Erkunden Sie immer nur einen Zeh gleichzeitig und bewegen Sie ihn jeweils langsam durch das gesamte Bewegungsausmaß (7.47).

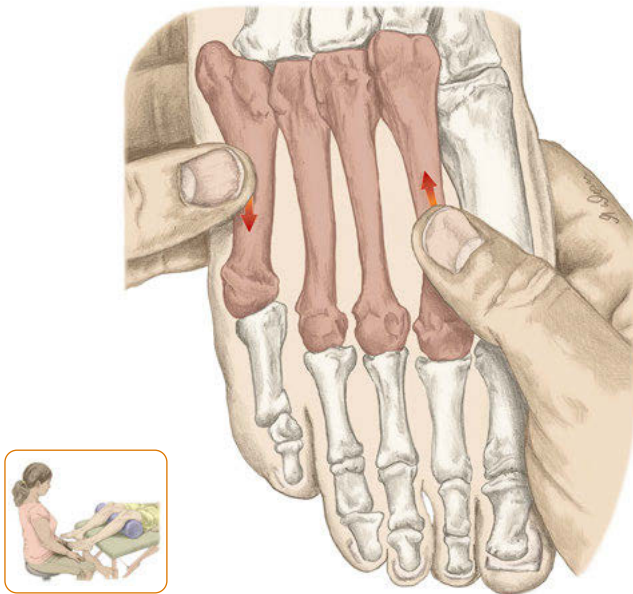
hallux (lat.) / (erste) Großzehe

Ossa metatarsalia II bis V

Jeder der langen, schlanken Knochen der Ossa metatarsalia II bis V verfügt über eine vergrößerte Basis und einen vergrößerten Kopf. Die Basen liegen an der gelenkigen Verbindung zu den Ossa tarsalia eng zusammen. Die Räume zwischen den Ossa metatarsalia sind mit kleinen intrinsi-

schen Muskeln der Zehen gefüllt und können leicht auf der dorsalen Seite des Fußes palpieren werden.

Die Tuberositas ossis metatarsalis V ist ein oberflächlicher Höcker, der sich lateral an der Basis des Os metatarsale befindet und als Ansatzstelle für den M. fibularis brevis dient (S. 376).

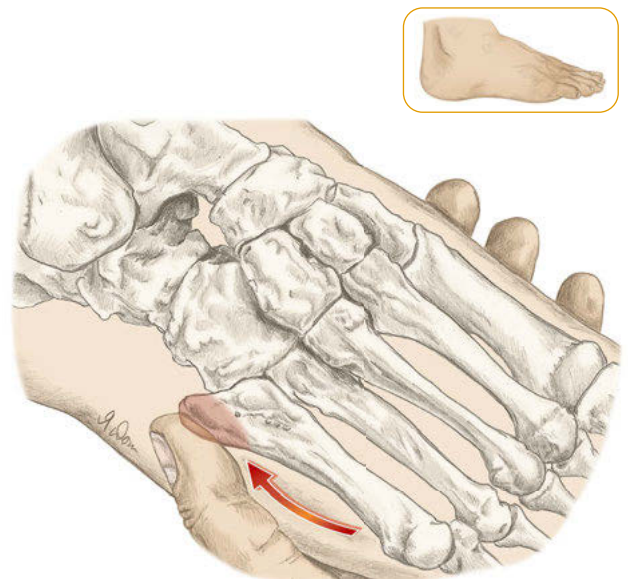


7.48 Palpation der Ossa metatarsalia II bis V

Ossa metatarsalia II bis V

1. Partner im Sitz oder in der Rückenlage. Fassen Sie den Fuß mit beiden Händen und palpieren Sie das Caput eines jedes Os metatarsale auf dem Fußrücken.
2. Erkunden Sie die Länge eines jeden Knochens und der umgebenden Räume mit beiden Daumenkuppen. Folgen Sie dem Schaft jedes Os metatarsale nach proximal (7.48). Achten Sie darauf, wie er sich zur Basis aufweitert.

Obwohl das Tragen von Schuhen unsere Füße schützt und die Zahl der verstauchten Knöchel reduziert, hat es unseren Fußgewölben nicht besonders gut getan. Da die Schuhe eine externe Stützfunktion übernehmen, müssen die Fußgewölbe sich nicht länger an verschiedene Untergründe anpassen, sodass die normalerweise stützende Muskulatur schwächer wird. Dadurch senkt sich das Fußgewölbe auf der medialen Seite des Fußes ab, was zum sogenannten „Plattfuß“ führt.



7.49 Rechter Fuß, Palpation der Tuberositas ossis metatarsalis V, Ansicht von dorsolateral

Tuberositas ossis metatarsalis V

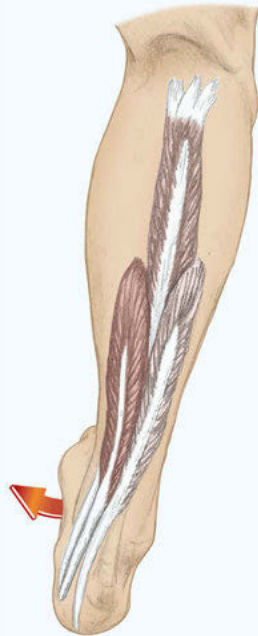1. Partner im Sitz oder in der Rückenlage. Lokalisieren Sie den Schaft des Os metatarsale V.
2. Folgen Sie dem Schaft nach proximal, bis er sich lateral zur Basis ausweitert (7.49). Erkunden Sie die oberflächliche Form der Tuberositas und ihre umgebenden Orientierungspunkte seitlich am Fuß.

- ☒ Befinden Sie sich etwa fünf Zentimeter distal (ventral) vom Malleolus lateralis, wenn sich der Fuß in Dorsalextension befindet? Steht die von Ihnen palpierende Spitze in Verbindung mit dem Os metatarsale V?

Fuß und Zehen

(Art. talotarsalis, Art. tarsi transversa, Art. tarsometatarsalis, Artt. metatarsophalangeales und Art. interphalangealis proximalis und distalis)

Eine Auflistung aller Muskeln für die Flexion, Extension, Abduktion und Adduktion der Zehen finden Sie auf S. 412.

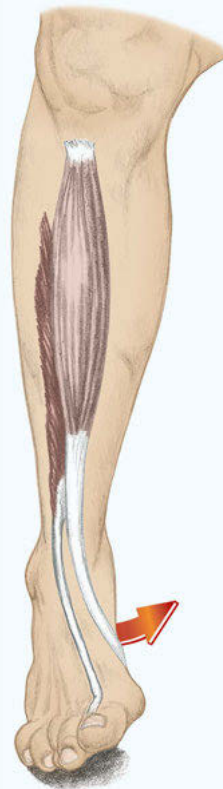

Ansicht von dorsal

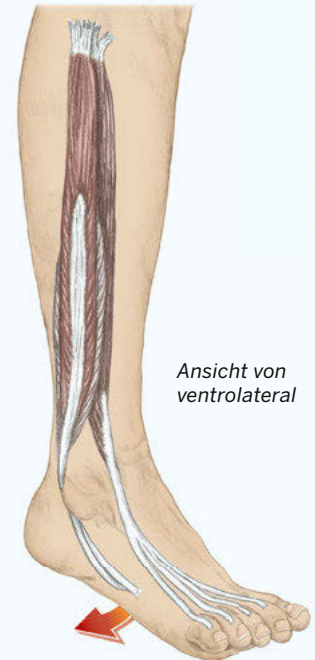Inversion

(Antagonisten zur Eversion)

- M. tibialis anterior
- M. tibialis posterior
- M. flexor digitorum longus
- M. flexor hallucis longus
- M. extensor hallucis longus



Ansicht von ventral

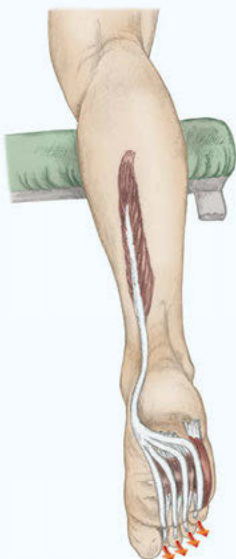

Ansicht von ventrolateral

Eversion

(Antagonisten zur Inversion)

- M. fibularis longus
- M. fibularis brevis
- M. extensor digitorum longus

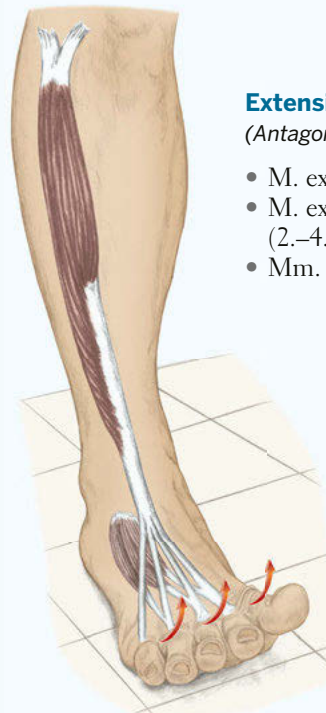

Flexion der Zehen II bis V

(Antagonisten zur Extension der Zehen)

- M. flexor digitorum longus
- M. flexor digitorum brevis
- Mm. lumbricales pedis*
- M. quadratus plantae (Hilfsmuskel)*
- Mm. interossei dorsales (2.–4. Zeh, Hilfsmuskel)*
- Mm. interossei plantares (3.–5. Zeh)*
- M. abductor digiti minimi (5. Zeh)
- M. flexor digiti minimi brevis (5. Zeh)*

Ansicht von dorsoplantar, Zehen gebeugt



Ansicht von ventrolateral

Extension der Zehen II bis V

(Antagonisten zur Flexion der Zehen)

- M. extensor digitorum longus
- M. extensor digitorum brevis (2.–4. Zeh)
- Mm. lumbricales pedis*

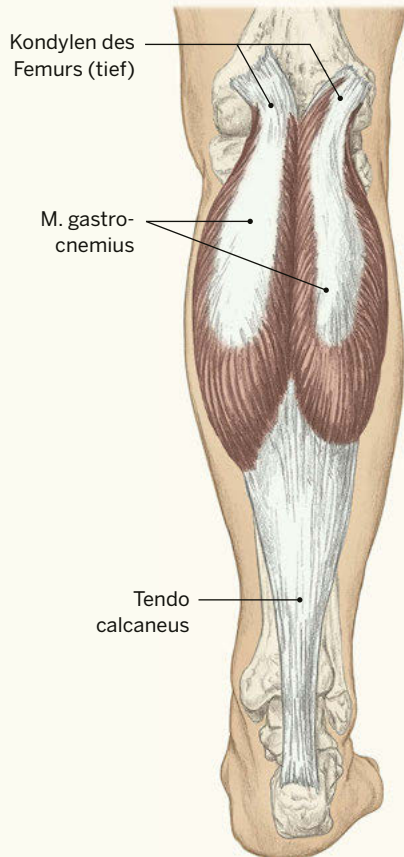
Musculus gastrocnemius und Musculus soleus ►

Die große Muskelmasse am dorsalen Bein besteht aus dem M. gastrocnemius und dem M. soleus. Zusammen bilden sie den M. triceps surae, der an der kräftigen Achillessehne ansetzt. Sowohl der M. gastrocnemius als auch der M. soleus sind leicht palpierbar.

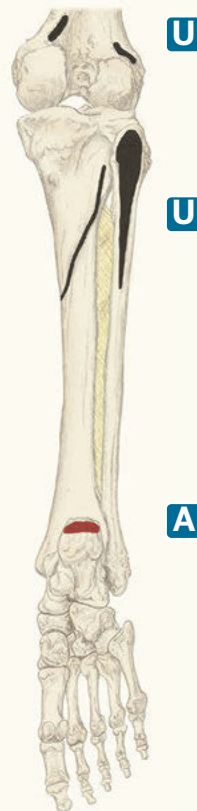Der oberflächliche **M. gastrocnemius** hat zwei Köpfe und erstreckt sich über zwei Gelenke – das Knie- und das Sprunggelenk (7.60). Die kurzen Köpfe treten zwischen den Sehnen der ischiocruralen Muskulatur hervor und reichen bis zur Mitte des Beins, bevor sie in die Achillessehne übergehen.

Obwohl sein Name (griechisch für „Bauch des Beines“) vermuten lässt, dass der M. gastrocnemius rundlich ist, ist er eigentlich im Vergleich zum dicken M. soleus recht dünn.

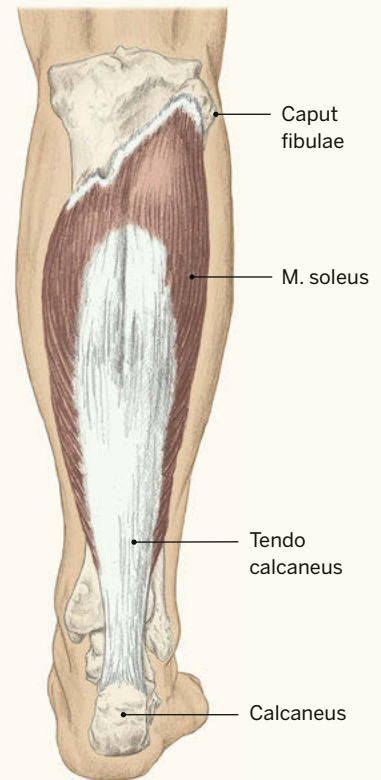
Der **M. soleus** liegt in der Tiefe unter dem M. gastrocnemius, aber seine medialen und lateralen Fasern treten an den Beinseiten hervor und reichen weiter nach distal als die Köpfe des M. gastrocnemius (7.62). Er wird manchmal als das „zweite Herz“ bezeichnet, da seine kräftigen Kontraktionen eine entscheidende Rolle für das Zurückpumpen des Blutes aus dem Bein zum Herzen spielen.



7.60 Rechtes Bein, Ansicht von dorsal



7.61 Rechtes Bein mit plantarflektiertem Fuß, Ursprung und Ansatz, Ansicht von dorsal



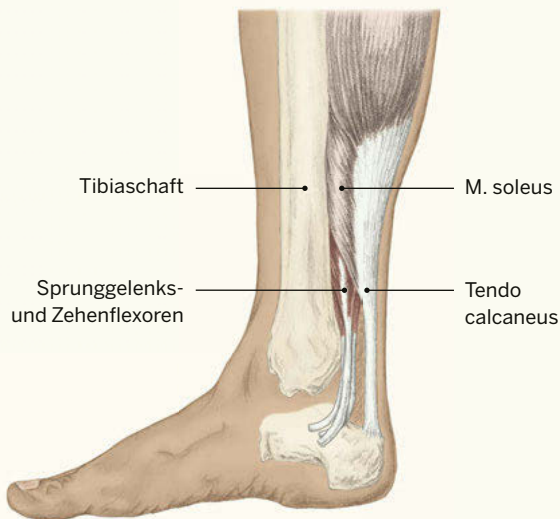7.62 Dorsale Ansicht des rechten Beins, der M. gastrocnemius ist nicht dargestellt

M. gastrocnemius

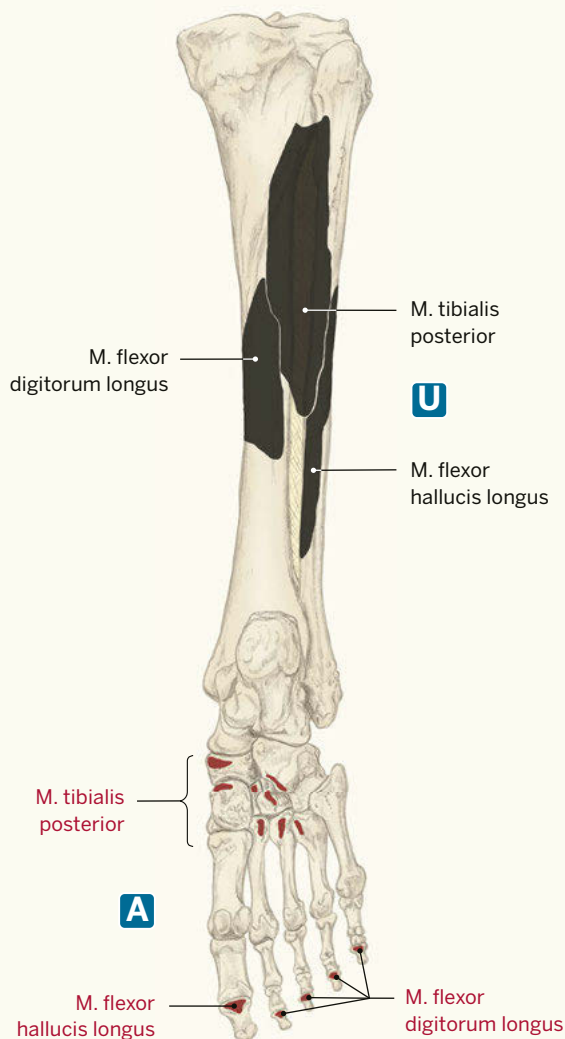
- F** Flexion des Knies (Art. genus)
Plantarflexion des Sprunggelenks (Art. talocruralis)
- U** Kondylen des Femurs, dorsale Seite
- A** Calcaneus über den Tendo calcaneus
- N** N. tibialis S1, 2

M. soleus

- F** Plantarflexion des Sprunggelenks (Art. talocruralis)
- U** Linea musculi solei, proximale, dorsale Seite der Tibia und dorsaler Teil des Caput fibulae
- A** Calcaneus über den Tendo calcaneus
- N** N. tibialis L5, S1, 2



7.93 Bein und Fuß rechts, Ansicht von medial



M. tibialis posterior

- F** **Inversion** des Fußes
- Plantarflexion** des Sprunggelenks (Art. talocruralis)
- U** Proximaler, dorsaler Schaft von Tibia und Fibula und Membrana interossea
- A** Alle fünf Ossa tarsalia und Basen der Ossa metatarsalia II bis IV
- N** N. tibialis L(4), **5**, **S1**

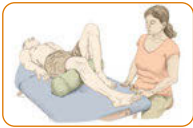M. flexor digitorum longus

- F** **Flexion** des zweiten bis fünften Zehs (Artt. metatarsophalangeales, Artt. interphalangeales proximales und distales)
- Schwache Plantarflexion** des Sprunggelenks (Art. talocruralis)
- Inversion** des Fußes
- U** Mittlere, dorsale Fläche der Tibia
- A** Distale Phalangen des zweiten bis fünften Zehs
- N** N. tibialis **L5**, **S1**, (2)

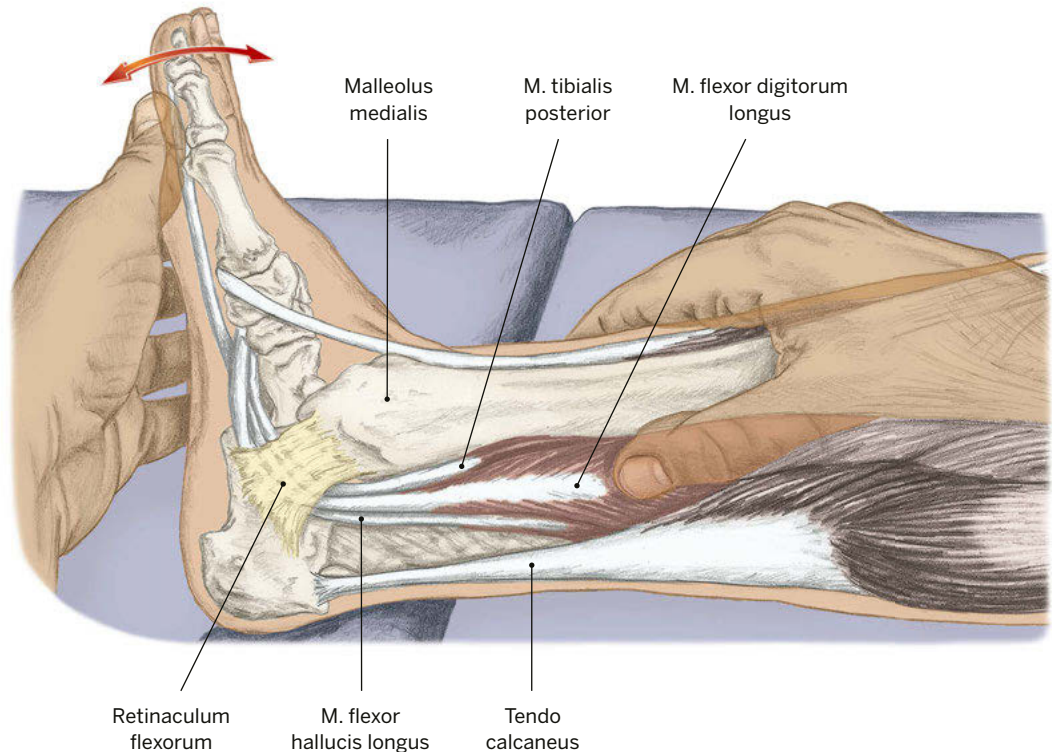
M. flexor hallucis longus

- F** **Flexion** des Großzehs (Art. metatarsophalangealis und Art. interphalangealis)
- Schwache Plantarflexion** des Sprunggelenks (Art. talocruralis)
- Inversion** des Fußes
- U** Mittlere Hälfte der dorsalen Fibula
- A** Distale Phalanx des Großzehs
- N** N. tibialis **L5**, **S1**, **2**

7.94 Plantarflektierter Fuß, Ursprung und Ansatz, Ansicht von dorsal



7.95 Fuß und Bein rechts, Ansicht von medial; Partner wackelt mit den Zehen



Alle Flexoren

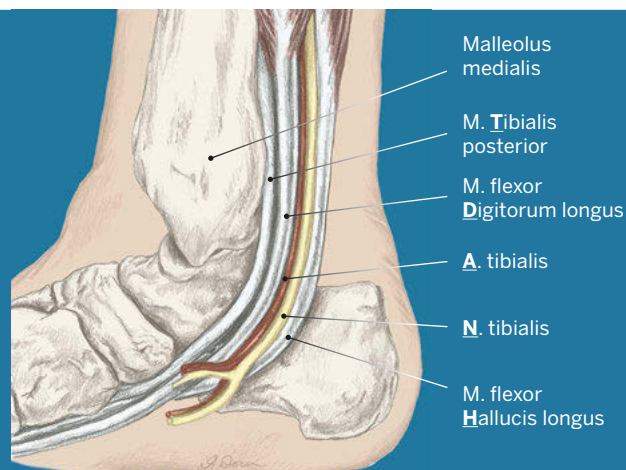
1. Partner in Rücken-, Bauch- oder Seitlage. Lokalisieren Sie den Malleolus medialis. Gleiten Sie von dort nach dorsal und proximal in den Raum zwischen dem dorsalen Tibiaschaft und dem Tendo calcaneus.
2. Palpieren Sie die distalen Muskelbäuche und Sehnen der Flexoren in diesem Bereich (7.95). Folgen Sie den Sehnen nach distal um die dorsale Seite des Malleolus medialis herum.
3. Zwar ist es schwierig, die einzelnen Sehnen isoliert zu palpieren, aber die Sehne des M. tibialis posterior ist als

ventralste Sehne gut zu tasten. Lassen Sie Ihren Partner den Fuß in Inversion führen und folgen Sie der Sehne um das Sprunggelenk bis zur Unterseite des Fußes.

- ☒ Legen Sie die Finger auf die distalen Muskelbäuche und bitten Sie Ihren Partner, mit den Zehen zu wackeln. Spüren Sie, wie sich Muskeln und Sehnen verschieben? Können Sie den Sulcus malleolaris medialis (S. 357) lokalisieren und die Sehnen darin und dorsal davon ertasten? Können Sie den Puls der A. tibialis lokalisieren?

„Tom, Dick AN' Harry“ ist eine Eselsbrücke, die den Anfangsbuchstaben der Sehnen und Gefäße in der Reihenfolge entspricht, in der sie den Malleolus medialis passieren.

Der M. tibialis posterior ist der ventralste Muskel, gefolgt vom M. flexor digitorum, der A. tibialis, dem N. tibialis und dem M. flexor hallucis.



Mediale Ansicht des rechten Sprunggelenks