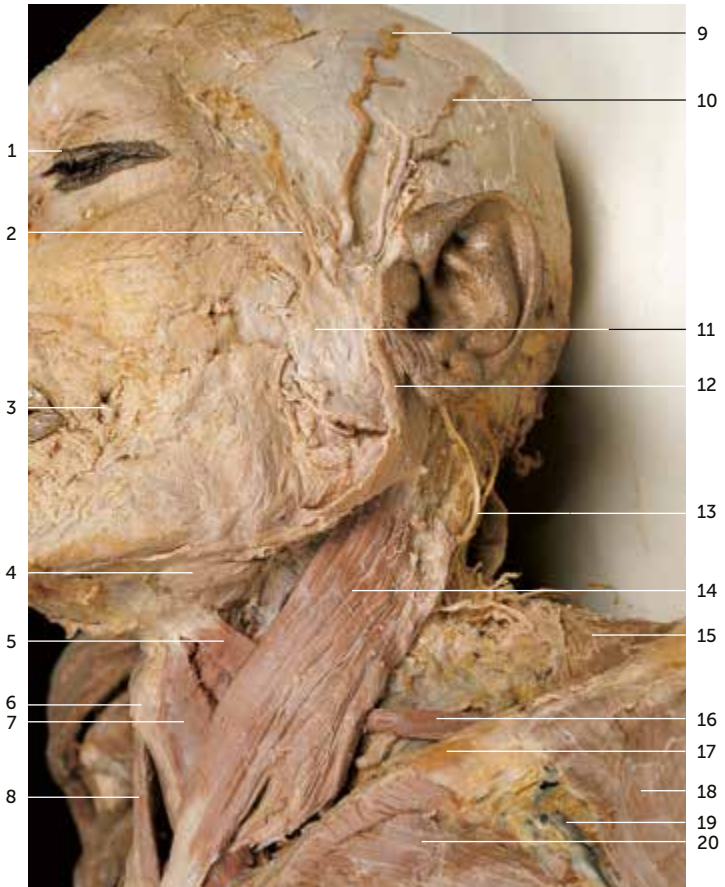


Inhaltsverzeichnis

Kapitel	Karte-Nr.
1 Kopf und Hals	001–054
2 Bewegungsapparat – Aufbau der Extremitäten und obere Extremität	055–107
3 Bewegungsapparat – Rumpf	108–130
4 Bewegungsapparat – Untere Extremität	131–185
5 Eingeweide – Thorax	186–211
6 Eingeweide – Abdomen	212–243
7 Eingeweide – Becken	244–255

1 Kopf und Hals

1.1 Kopf und Hals von lateral links



1 Kopf und Hals

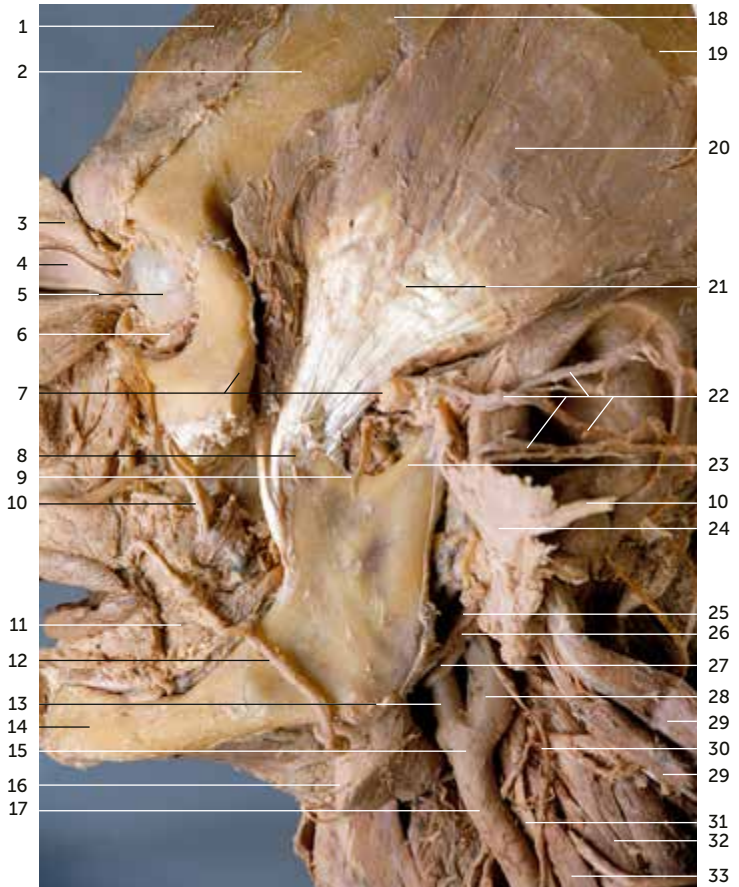
1.1 Kopf und Hals von lateral links

Subkutanes Fettgewebe am Kopf teilweise erhalten • Fascia parotidea auf der Wange freipräpariert und angehoben • am Hals Platysma, oberflächliches und mittleres Blatt der Halsfaszie entfernt

- 1 Hautstreifen um die Lidspalte
- 2 Nervus facialis [VII], Ramus temporalis
- 3 Arteria facialis
- 4 Glandula submandibularis
- 5 Musculus omohyoideus, Venter superior
- 6 Prominentia laryngea
- 7 Musculus sternohyoideus, links
- 8 Musculus sternohyoideus, rechts
- 9 Arteria temporalis superficialis, Ramus frontalis, etwas nach dorsal verlagert
- 10 Arteria temporalis superficialis, Ramus parietalis
- 11 Glandula parotis
- 12 Fascia parotidea
- 13 Nervus auricularis magnus
- 14 Musculus sternocleidomastoideus
- 15 Musculus trapezius, Pars descendens
- 16 Musculus omohyoideus, Venter inferior
- 17 Clavicula
- 18 Musculus deltoideus, Pars clavicularis
- 19 Vena cephalica im Trigonum clavipectorale
- 20 Musculus pectoralis major, Pars clavicularis

1 Kopf und Hals

1.1 Kopf von lateral links



1 Kopf und Hals

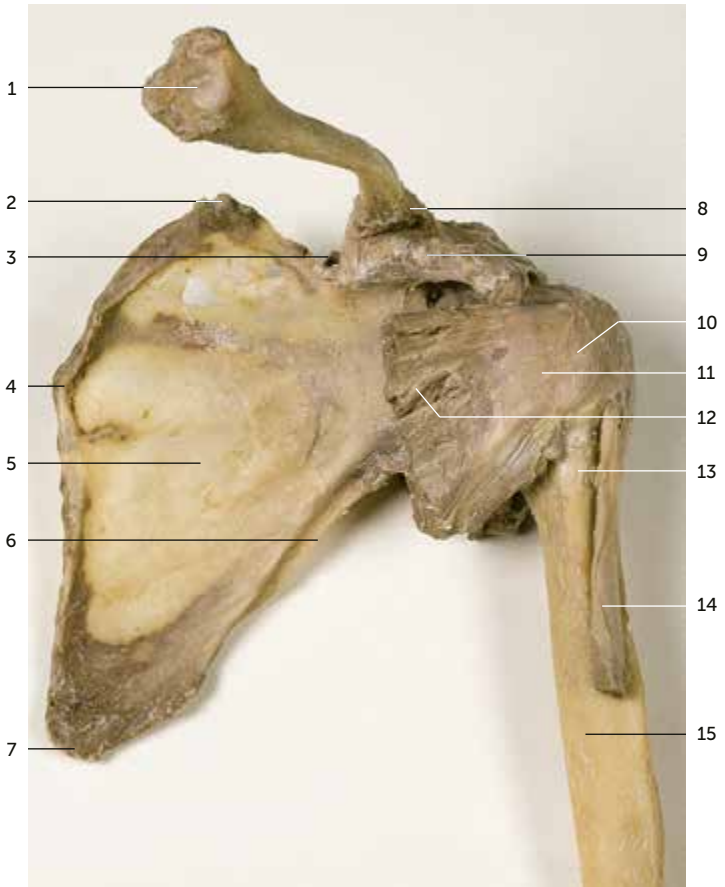
1.1 Kopf von lateral links

Jochbogen • Faszie des Musculus temporalis und des Musculus masseter entfernt • Glandula parotis aus der Bildebene nach okzipital geklappt • Nervus facialis nach okzipital über die Ohrmuschel gelegt

1	Musculus occipitofrontalis, Venter frontalis	17	Arteria carotis communis
2	Os frontale	18	Sutura coronaria
3	Musculus orbicularis oculi	19	Os parietale
4	Augenlider, lateral abgelöst und nach medial gelegt	20	Musculus temporalis
5	Bulbus oculi	21	Musculus temporalis, Tendo
6	Musculus obliquus inferior	22	Plexus intraparotideus [VII], nach okzipital verlagert
7	Schnittkanten, an denen der Arcus zygomaticus abgetrennt wurde	23	Mandibula, Processus condylaris
8	Mandibula, Processus coronoideus	24	Glandula parotis, tiefer Teil, nach lateral gelegt
9	Nervus massetericus	25	Musculus digastricus, Venter posterior
10	Ductus parotideus	26	Musculus stylohyoideus
11	Musculus buccinator	27	Nervus hypoglossus [XII]
12	Arteria facialis	28	Arteria carotis interna
13	Arteria carotis externa	29	Musculus levator scapulae
14	Mandibula, Corpus	30	Ansa cervicalis profunda
15	Bifurcatio carotidis	31	Nervus vagus [X]
16	Glandula submandibularis	32	Musculus scalenus medius
		33	Musculus scalenus anterior

2 Bewegungsapparat – Obere Extremität

2.2 Knochen der linken Schulter von ventral



2 Bewegungsapparat – Obere Extremität

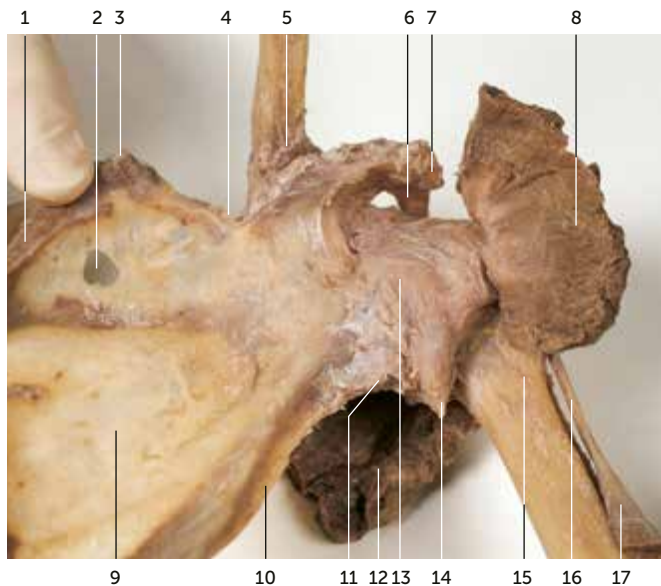
2.2 Knochen der linken Schulter von ventral

Musculus subscapularis und Musculus infraspinatus teilweise erhalten

- 1 Clavicula, Extremitas sternalis
- 2 Scapula, Angulus superior
- 3 Scapula, Incisura scapulae
- 4 Scapula, Margo medialis
- 5 Scapula, Facies costalis, Fossa subscapularis
- 6 Scapula, Margo lateralis
- 7 Scapula, Angulus inferior
- 8 Clavicula, Extremitas acromialis
- 9 Scapula, Processus coracoideus
- 10 Humerus, Caput, Tuberculum minus, Kontur durch die Weichteildecke sichtbar
- 11 Musculus subscapularis, Tendo
- 12 Musculus subscapularis
- 13 Humerus, Collum chirurgicum, Crista tuberculi minoris
- 14 Musculus biceps brachii, Caput longum
- 15 Humerus, Diaphyse

2 Bewegungsapparat – Obere Extremität

2.2 Knochen der linken Schulter von ventral



2 Bewegungsapparat – Obere Extremität


2.2 Knochen der linken Schulter von ventral

Musculus subscapularis und Musculus infraspinatus teilweise erhalten • Musculus subscapularis nach lateral gelegt • Humerus geringfügig abduziert

- 1 Scapula, Margo medialis
- 2 Scapula, altersbedingter Knochenabbau
- 3 Scapula, Angulus superior
- 4 Scapula, Incisura scapulae
- 5 Clavicula, Extremitas acromialis
- 6 Ligamentum coracoacromiale
- 7 Scapula, Processus coracoideus
- 8 Musculus subscapularis, in der Fossa subscapularis gelöst und nach lateral gelegt, gekürzt
- 9 Scapula, Facies costalis, Fossa subscapularis
- 10 Scapula, Margo lateralis
- 11 Scapula, Tuberculum infraglenoidale
- 12 Musculus infraspinatus, an der Scapula gelöst und verlagert
- 13 Capsula articularis
- 14 Capsula articularis, Recessus axillaris
- 15 Humerus, Collum chirurgicum
- 16 Musculus biceps brachii, Caput longum, Tendo
- 17 Musculus biceps brachii, Caput longum

2 Bewegungsapparat – Obere Extremität

2.4 Rechter Ober- und Unterarm mit Ellenbeuge



2 Bewegungsapparat – Obere Extremität

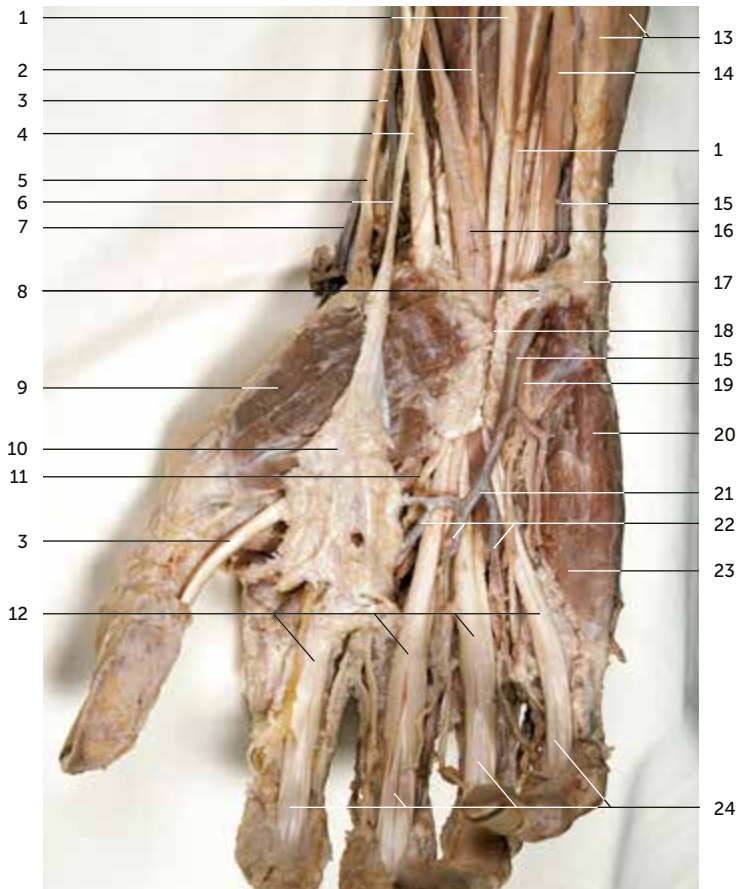
2.4 Rechter Ober- und Unterarm mit Ellenbeuge

Allgemeine Körperfaszie entfernt • Aponeurose des Musculus biceps brachii entfernt • Musculus pronator teres quer durchtrennt und Enden nach ulnar gelegt • Musculus brachioradialis nach radial verlagert • Aufzweigung von Blutgefäßen und Nerven

- 1 Musculus biceps brachii, Caput longum
- 2 Musculus biceps brachii, Caput breve
- 3 Nervus radialis
- 4 Musculus biceps brachii, Tendo
- 5 Musculus brachialis
- 6 Arteria recurrens radialis
- 7 Nervus radialis, Ramus superficialis
- 8 Nervus radialis, Ramus profundus
- 9 Musculus extensor carpi radialis longus
- 10 Arteria radialis
- 11 Musculus supinator
- 12 Musculus brachioradialis
- 13 Musculus flexor pollicis longus
- 14 Nervus ulnaris
- 15 Nervus medianus
- 16 Arteria brachialis
- 17 Arteria ulnaris
- 18 Musculus pronator teres, quer durchtrennt und nach ulnar gelegt
- 19 Nervus medianus, Ramus muscularis
- 20 Arteria interossea communis
- 21 Arteria interossea anterior
- 22 Musculus flexor carpi ulnaris
- 23 Musculus flexor digitorum superficialis
- 24 Musculus flexor carpi radialis

2 Bewegungsapparat – Obere Extremität

2.4 Rechte Hand von palmar



2 Bewegungsapparat – Obere Extremität

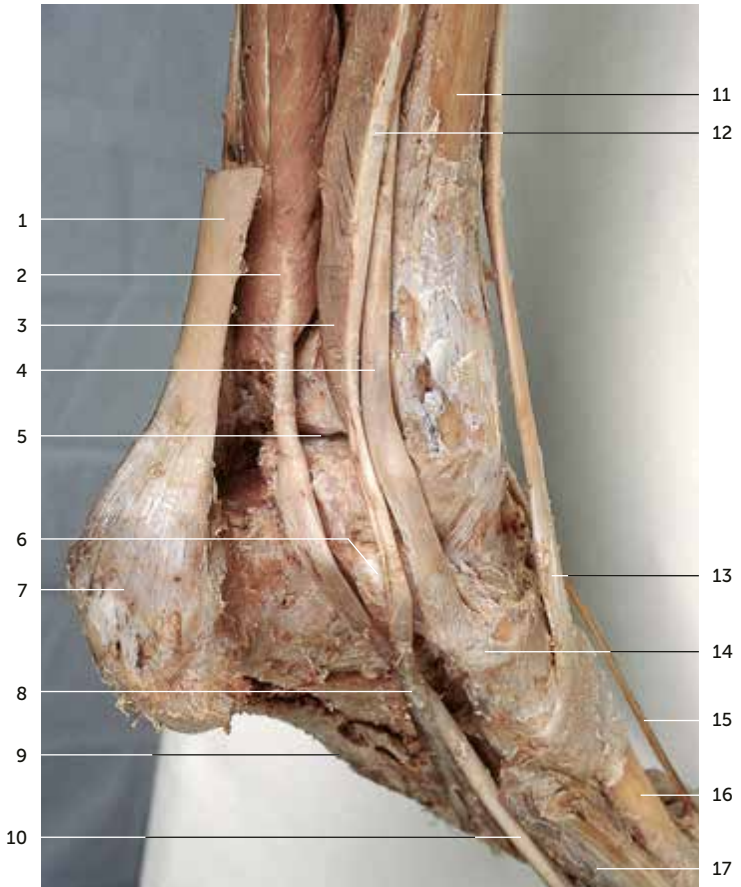
2.4 Rechte Hand von palmar

Allgemeine Körperfaszie entfernt • Aponeurose des Musculus palmaris longus nach radial umgelegt • Retinaculum musculorum flexorum gespalten • Gefäße und Nerven der Hohlhand

- 1 Musculus flexor digitorum superficialis, Tendo
- 2 Musculus flexor pollicis longus, Tendo
- 3 Arteria radialis
- 4 Musculus flexor carpi radialis, Tendo
- 5 Musculus abductor pollicis longus, Tendo
- 6 Musculus palmaris longus, Tendo
- 7 Arteria radialis in der Radialispulsgrube
- 8 Ligamentum carpi palmare
- 9 Musculus abductor pollicis brevis
- 10 Aponeurosis palmaris, nach radial umgeklappt
- 11 Nervus digitalis palmaris communis aus dem Nervus medianus
- 12 Musculus flexor digitorum superficialis, Tendines
- 13 Musculus flexor carpi ulnaris
- 14 Nervus ulnaris
- 15 Arteria ulnaris
- 16 Nervus medianus
- 17 Os pisiforme
- 18 Retinaculum musculorum flexorum, durchtrennt
- 19 Nervus ulnaris, Ramus superficialis
- 20 Musculus flexor digiti minimi
- 21 Arcus palmaris superficialis
- 22 Arteriae digitales palmares communes
- 23 Musculus opponens digiti minimi
- 24 Musculus flexor digitorum profundus, Tendines

4 Bewegungsapparat – Untere Extremität

4.5 Unterschenkel und Fuß der linken Seite von medial, dorsal



4 Bewegungsapparat – Untere Extremität

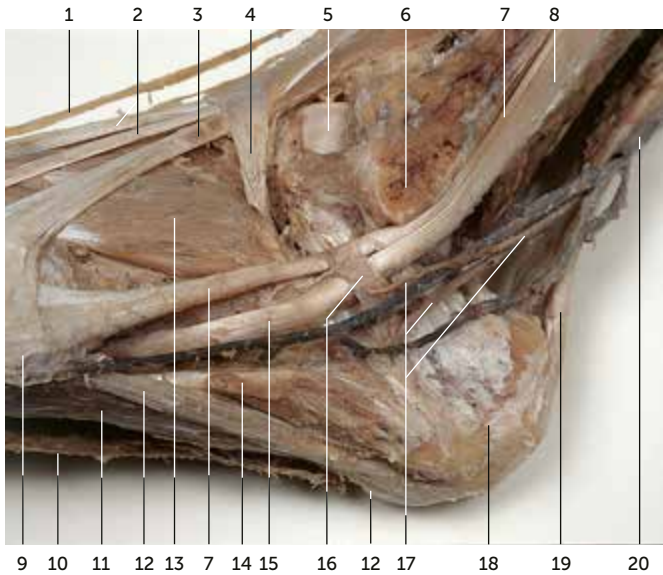
4.5 Unterschenkel und Fuß der linken Seite von medial, dorsal

Allgemeine Körperfaszie, Fett und Bindegewebe entfernt •
Muskeln und Sehnen in situ

- 1 Tendo calcaneus, durchtrennt
- 2 Musculus flexor hallucis longus
- 3 Musculus flexor digitorum longus
- 4 Musculus tibialis posterior, Tendo
- 5 Articulatio talocruralis, Cavitas articularis
- 6 Calcaneus, Sustentaculum tali
- 7 Calcaneus, Tuber calcaneus
- 8 Chiasma plantare
- 9 Musculus abductor digiti minimi
- 10 Musculus flexor hallucis longus, Tendo
- 11 Tibia
- 12 Chiasma crurale
- 13 Musculus tibialis anterior, Tendo
- 14 Os naviculare
- 15 Nervus cutaneus dorsalis medialis
- 16 Os metatarsale I
- 17 Musculus flexor hallucis brevis

4 Bewegungsapparat – Untere Extremität

4.6 Linker Fuß von lateral



4 Bewegungsapparat – Untere Extremität

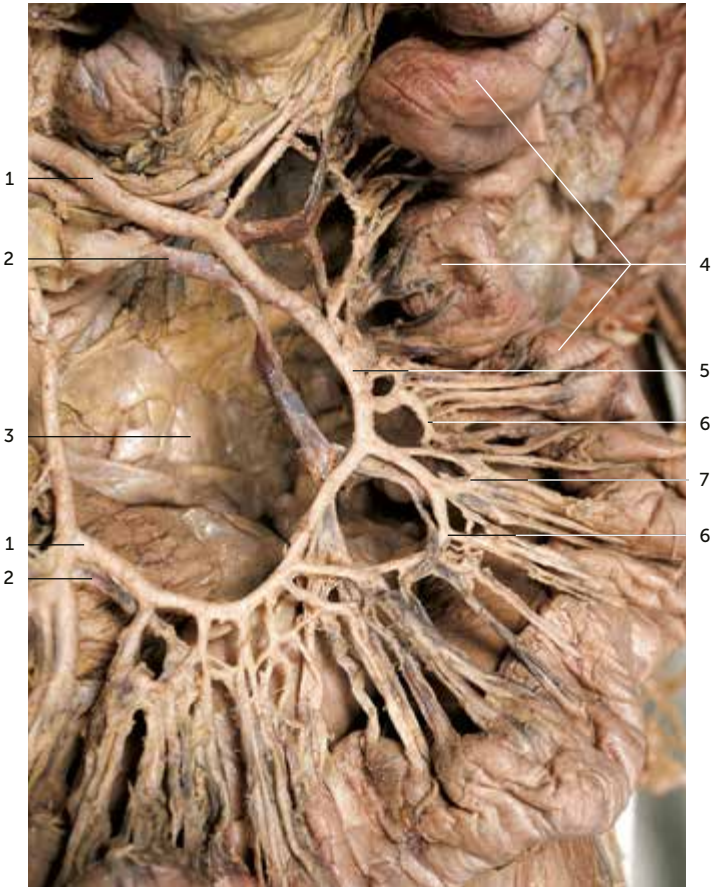4.6 Linker Fuß von lateral

Allgemeine Körperfaszie, Fett und Bindegewebe entfernt •
Retinaculum musculorum extensorum inferius erhalten

- 1 Nervus cutaneus dorsalis (pedis) medialis aus dem Nervus peroneus superficialis
- 2 Musculus extensor digitorum longus, Tendines
- 3 Musculus peroneus tertius, Tendo
- 4 Retinaculum musculorum extensorum inferius
- 5 Talus, Trochlea tali
- 6 Fibula, Malleolus lateralis
- 7 Musculus peroneus brevis, Tendo
- 8 Musculus peroneus longus
- 9 Os metatarsale V, Tuberositas
- 10 Aponeurosis plantaris, laterale Schnittkante
- 11 Musculus flexor digitorum brevis
- 12 Musculus abductor digiti minimi
- 13 Musculus extensor digitorum brevis
- 14 Musculus abductor digiti minimi, von seiner Faszie bedeckt
- 15 Musculus peroneus longus, Tendo
- 16 Retinaculum musculorum peroneorum inferius
- 17 Nervus suralis
- 18 Calcaneus, Tuber calcaneus
- 19 Tendo calcaneus
- 20 Vena saphena parva

6 Eingeweide – Abdomen

6.3 Dünndarm (Intestinum tenue)



6 Eingeweide – Abdomen

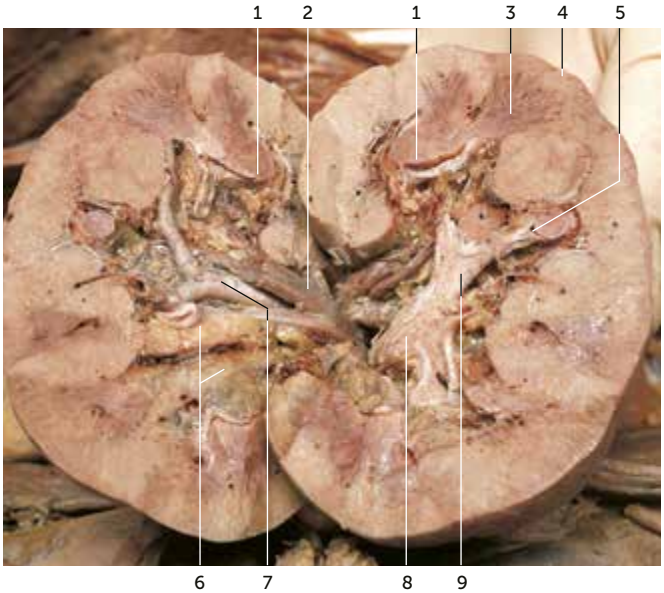
6.3 Dünndarm (Intestinum tenue)

Freipräparierte Gefäßarkaden

- 1 Arteria jejunalis, aus der Arteria mesenterica superior
- 2 Vena jejunalis
- 3 Peritoneum parietale der hinteren Bauchwand
- 4 Jejunum
- 5 Arkade erster Ordnung der Arteriae jejunales
- 6 Arkade zweiter Ordnung der Arteriae jejunales
- 7 Arkade dritter Ordnung der Arteriae jejunales

6 Eingeweide – Abdomen

6.4 Linke Niere



6 Eingeweide – Abdomen

6.4 Linke Niere

Längs aufgeschnitten und auseinander geklappt

- 1 Papilla renalis
- 2 Vena interlobaris zur Vena renalis
- 3 Medulla renalis mit Pyramis renalis
- 4 Cortex renalis
- 5 Calyx renalis minor
- 6 Corpus adiposum im Sinus renalis
- 7 Arteria interlobaris aus der Arteria renalis
- 8 Pelvis renalis
- 9 Calyx renalis major